

UNIVERSIDAD PRIVADA DE TACNA
FACULTAD DE CIENCIAS DE LA SALUD
ESCUELA PROFESIONAL DE ODONTOLOGIA
SEGUNDA ESPECIALIDAD EN ORTODONCIA Y ORTOPEDIA
MAXILAR



TRACCIÓN DE CANINOS SUPERIORES INCLUIDOS

Trabajo Académico para la obtención del Título de de
Segunda Especialidad en Ortodoncia y Ortopedia Maxilar

Presentado por: R2. Angelo Junior Saira Vásquez

DOCENTES:

Dr. MANUEL ADRIAZOLA PANDO
Dr. MARCO ESTRADA VITORINO

TACNA– PERÚ
2016



CONTENIDO:

I. INTRODUCCION

1.1 DEFINICION DE INCLUSION DE CANINOS MAXILARES:

1.2 PREVALENCIA

1.3 IMPORTANCIA DE LOS CANINOS

1.3.1 CANINOS PERMANENTES MAXILARES Y MANDIBULARES

1.3.2 CANINO MAXILAR

II. OBJETIVOS

III. MARCO TEORICO

3.1 ETIOLOGÍA

3.1.1 Locales

3.1.2 Sistémicos

3.1.3 Genéticos

3.2 DESARROLLO Y ERUPCIÓN DEL CANINO MAXILAR

3.3 FORMACIÓN Y TRAYECTO DEL CANINO

3.4 IMPORTANCIA

3.4.3 Oclusión funcional

3.4.4 Estética

3.4.5 Contactos interproximales

3.5 SECUELAS DE LA INCLUSIÓN

3.5.1 Trastornos de origen mecánico

3.5.2 Trastornos de origen infeccioso

3.5.3 Trastornos de origen nervioso

3.6 SECUELAS Y COMPLICACIONES

3.6.1 Reabsorción radicular de dientes vecinos



3.6.2 Anquilosis del canino

3.6.3 Otros

3.7 CLASIFICACIÓN Y DIAGNÓSTICO

3.7.1 Posición

- a. Posición I
- b. Posición II
- c. Posición III

3.7.2 Dirección

3.7.3 Estado radicular

3.7.4 Presentación

3.7.5 CLASIFICACIÓN DE CANINOS INCLUIDOS, DR. UGALDE

3.8 DIAGNÓSTICO

3.8.1 Examen clínico

- a. Durante su inspección visual
- b. Durante la palpación

3.8.2 Examen Radiográfico

3.8.3 Diagnóstico radiológico Técnica de Ewan-Clark-Pordes

3.8.4 Otras formas Diagnósticas

- a. i-CAT



3.9 TRATAMIENTO

3.9.1 EXODONCIA

A. Cirugía de rescate

1. Sin interrupción del paquete vásculo-nervioso del diente incluido
 - a- Eliminación de obstáculos
 - b- Reubicación quirúrgica
 - c- Técnicas quirúrgico-ortodónticas
2. Con interrupción del paquete vásculo-nervioso del diente incluido
 1. Autotransplante
 2. Osteotomía segmentaria

IV. CONCLUSIONES

V. DISCUSIÓN

VI. BIBLIOGRAFÍA



I. INTRODUCCION

Durante el crecimiento y desarrollo craneofacial, se produce un cambio continuo en la dentición del niño.

Los dientes deciduos hacen erupción y de ese modo estimulan la formación de hueso alveolar depende del tamaño, número y posición de los dientes.

Se ha observado que la secuencia de erupción de la dentición ejerce más influencia en el correcto desarrollo del arco dental que el tiempo real de erupción.

Así, variaciones del patrón normal pueden ocasionar ciertos tipos de maloclusion.

De ahí la importancia de un diagnostico precoz y preciso de estos problemas a fin de mantener al paciente bajo observación periódica y/o instaurar tratamiento ortodontico, según se requiera.

Dentro de las alteraciones mencionadas, una de las más frecuentes en la práctica clínica es la inclusión dentaria en el interior de los maxilares, que ocasiona repercusiones patológicas diversas y en ocasiones potencialmente graves. (1)

El tiempo de intervención en el paciente con caninos incluidos es crítico, razón por la cual es necesario una evaluación cuidadosa del estado de desarrollo de la dentición. El diagnostico posibilitara la elaboración de una lista de hallazgos para los que se trazarán objetivos de tratamiento bien definidos. Luego de realizar una buena evaluación radiográfica y clínica, el ortodoncista debe obtener, como primer paso, el espacio necesario para la ubicación del canino incluido, para que el cirujano proceda a realizar la exposición quirúrgica del diente, y la adherencia de un aditamento que posteriormente se reemplazara por un bracket convencional, una vez erupcione la corona del canino. La secuencia cuidadosa de las diferentes fases de tratamiento pueden hacer erupcionar eficientemente el canino y traerlo a su lugar en el arco. Es importante abrir suficiente espacio para que el canino erupcione antes de iniciar su extrusión activa; igualmente, se



requiere de una adecuada unidad de anclaje para favorecer la erupción del canino con pocos efectos colaterales indeseables. (2)

La retención de los caninos es una anomalía en la cual el diente se encuentra impedido para erupcionar ya sea por hueso o por dientes adyacentes. Esta retención puede ser considerada cuando su erupción se ha demorado y existe evidencia clínica o radiográfica de que no tendrá lugar.

De acuerdo con Moss, (1975) después de los terceros molares el canino superior es el más frecuentemente incluido presentándose con mayor frecuencia en el aspecto palatino y siendo la inclusión unilateral mucho más común que la bilateral. (3)

1.1 DEFINICION DE INCLUSION DE CANINOS MAXILARES:

Se define como diente incluido aquel cuya erupción esta considerablemente retrasada, existiendo signos clínicas y radiológicos de que no va a proseguir (Thilander y Jakobson, 1968. Citado por Dalia Smailiene, 2011) o aquel que no ha erupcionado tras el completo desarrollo de su raíz o si el contralateral ha erupcionado y han pasado al menos 6 meses de la formación completa de la raíz. (Lindauer, 1992) (4)

1.2 PREVALENCIA

La prevalencia de inclusión del canino en el maxilar es mas de 2 veces que en la mandíbula.

- El radio de inclusión en palatino y vestibular es de 8:1
- El 8% de los caninos incluidos son bilaterales.
- Es 2 veces mas frecuente en niñas que niños. (5)

La mayoría de los estudios reportan una mayor prevalencia de inclusión del canino maxilar en mujeres, sin embargo, en el estudio de Briin en 1986 realizado en población israelí, la prevalencia fue aproximadamente igual en mujeres que en hombres.



La mayoría de estudios señalan que el desplazamiento palatino de los caninos incluidos(80-90%) es mas común que el desplazamiento vestibular (10-20%). Sin embargo, Bjerklin y Ericson en 2006, usando tomografía computarizada, encontraron el 40% de los caninos en localización vestibular, 42% en palatino y 18% en posición intermedia. Incluso Liu en 2008, mediante uso de CBCT, encontró mayor frecuencia de desplazamiento labial (45%), que palatina (40%) y que intermedia (15%), aunque hay q tener en cuenta que este último fue realizado en población asiática. En el estudio de Lai en 2012 se obtuvo que el 51,49% de los caninos estaban desplazados a palatino. (6)

Mead, (1930) en su estudio, encontró que 461 de los 581 dientes incluidos eran terceros molares (casi el 80%), Moss (1975), Shapira (1981) y Fournier, (1982) coinciden en afirmar que después del tercer molar el diente más frecuentemente incluido es el canino superior.

Existen varios artículos que mencionan la prevalencia de los caninos incluidos, algunos autores son: Thilander y Myrberg (1973), estimaron una prevalencia en niños de 7 a 13 años del 2.2%. Por otro lado Ericson y Kurol (1986) la estimaron en un 1.7%, Bass (1967) establece una frecuencia de pacientes con caninos incluidos de 1.5% a 2%. Dachi y Howell (1961) mencionan una prevalencia del 0.92.

Ericson y Kurol (1986) estimaron que las inclusiones son dos veces más frecuentes en mujeres (1.17%) que en hombres (0.51%). De todos los pacientes con caninos superiores incluidos se estima que el 8% de estas inclusiones son bilaterales. La incidencia de inclusión de caninos inferiores es del 0.35%.

De acuerdo a Salzman (1950) la erupción de los dientes permanentes se lleva a cabo primero en las niñas que en los niños. Los caninos incluidos se encuentran en ambos sexos, pero las anomalías son mayores en las niñas. Posteriormente Alfred Rorher (1929) en su estudio radiográfico observó en 3,000 casos que las mujeres presentan mayor presencia de inclusiones, principalmente en el lado izquierdo, los caninos incluidos son 20 veces más



comunes en el maxilar que en la mandíbula y la posición palatina sucede tres veces más que la vestibular.

Además el cráneo de la mujer es más pequeño y por lo mismo la cara es más chica, por esta razón las mujeres presentan más inclusiones que los hombres.

En un estudio realizado en la Universidad Tecnológica de México (2000), en base a una muestra de 3920 pacientes mayores de 14 años, de los cuales 1291 fueron hombres y 2629 fueron mujeres se obtuvo que: la localización de los caninos incluidos más frecuente en este estudio fue la derecha, la posición más frecuente de los caninos incluidos fue la semi-vertical, también se encontraron más caninos incluidos en mujeres que en hombres, sin embargo no hubo diferencias estadísticamente significativas y la prevalencia de caninos retenidos en pacientes mayores de 14 años fue de 3.41, para el grupo de hombres fue de 2.78 y para el de mujeres fue de 3.72 (7)

1.3 IMPORTANCIA DE LOS CANINOS

1.3.1 Caninos permanentes maxilares y mandibulares

Los caninos maxilares y mandibulares guardan una estrecha semejanza y sus funciones son muy similares. Los cuatro caninos están situados en las "esquinas" de la boca. El canino es el tercer diente contando a partir de la línea media, a derecha e izquierda, en el maxilar y en la mandíbula. Están considerados como la "piedra angular" de la arcada dental. Son los dientes más largos de la boca, las coronas son casi siempre más largas que las de los incisivos centrales maxilares, y las raíces son únicas y más largas que en ningún otro diente. El lóbulo vestibular medio está muy desarrollado incisalmente y determina una cúspide robusta y bien formada. Las coronas y las raíces son marcadamente convexas en la mayor parte de sus caras. La forma y posición de los caninos constituye la "guía canina", que, como su nombre indica, guía a los dientes hasta la posición intercuspídea.



Debido a la profundidad vestibulolingual de la corona y la raíz, y por su anclaje en el hueso alveolar, estos dientes son, sin duda, los más estables de la boca. La forma de la corona facilita su limpieza. Esta ventajosa autolimpieza, junto con el efectivo anclaje en la arcada, favorece la conservación de este diente durante casi toda la vida.

Existe otra cualidad añadida en los caninos, tanto maxilares como mandibulares: su posición y forma, su inserción en el hueso, y el relieve óseo que recubre a la raíz, crean una estructura anatómica denominada eminencia canina, de un elevado valor estético. Colaboran en el establecimiento de una expresión vestibular normal y agradable en los ángulos de la boca.

Funcionalmente, los caninos soportan a los incisivos y los premolares, puesto que están situados entre los dos grupos. Las coronas tienen unas formas funcionales con características semejantes a las de los incisivos y premolares.

1.3.2 CANINO MAXILAR

El perfil de las caras vestibular y lingual contiene una serie de curvas y arcos, excepto por el ángulo que existe en la punta de la cúspide. Esta cúspide tiene una cresta mesial incisal, y otra incisal distal.

La mitad mesial de la corona contacta con el incisivo lateral, y la mitad distal, con el primer premolar. Por ello, los puntos de contacto están a distintos niveles cervicoincisalmente.

Desde la cara vestibular, la mitad mesial de la corona parece parte de un incisivo, mientras que la mitad distal parece la porción de un premolar. Este diente parece constituir una solución de continuidad entre los dientes anteriores y posteriores de la arcada.

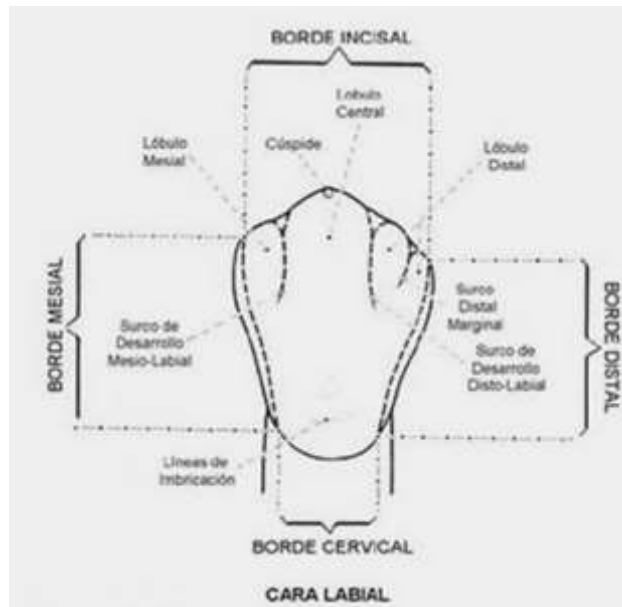
Es evidente que la construcción de este diente presenta un refuerzo vestibulolingual que se contrapone a la dirección de las líneas de fuerza que actúan sobre él.

La parte incisal es más gruesa vestibulolingualmente que la de ningún otro incisivo central y lateral maxilar.

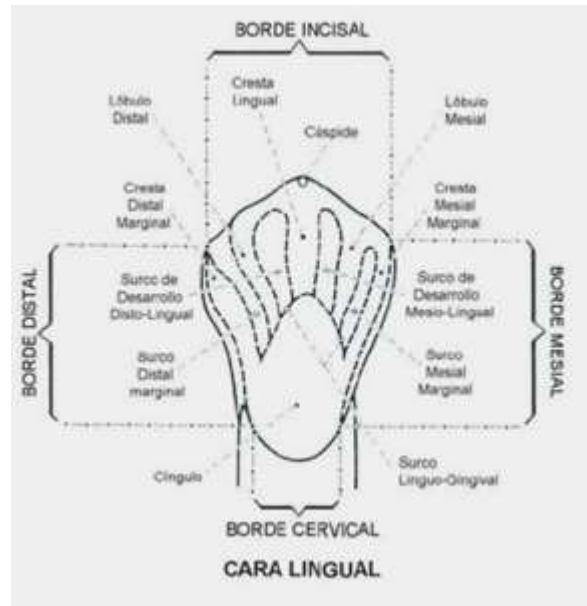La dimensión vestibulolingual es, aproximadamente, 1 mm mayor que la del incisivo central maxilar. El diámetro Mesiodistal acostumbra a ser 1 mm menor.

El cingulo del canino maxilar tiene un desarrollo mayor que el del incisivo central. La raíz del canino maxilar es, habitualmente, la más larga de todas, aunque en ocasiones la del canino mandibular tiene la misma longitud. La raíz es gruesa vestibulolingualmente con depresiones de desarrollo por mesial y distal que aseguran el anclaje de este diente al maxilar. (8)

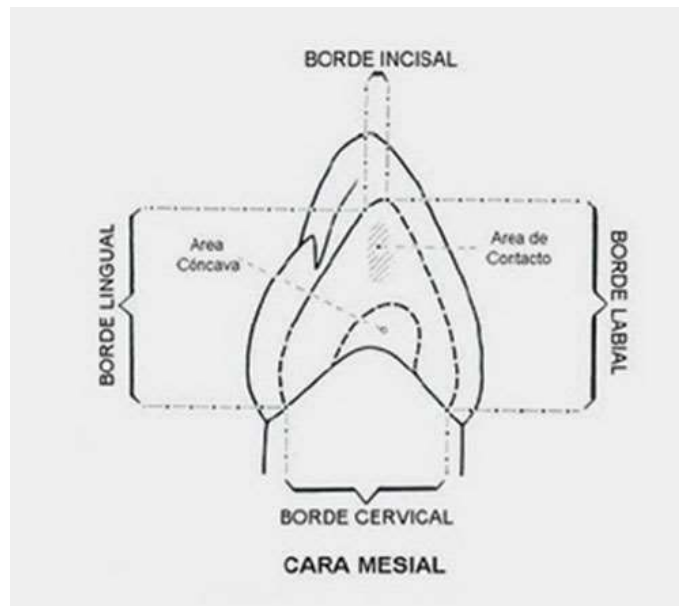
Cara vestibular del canino superior



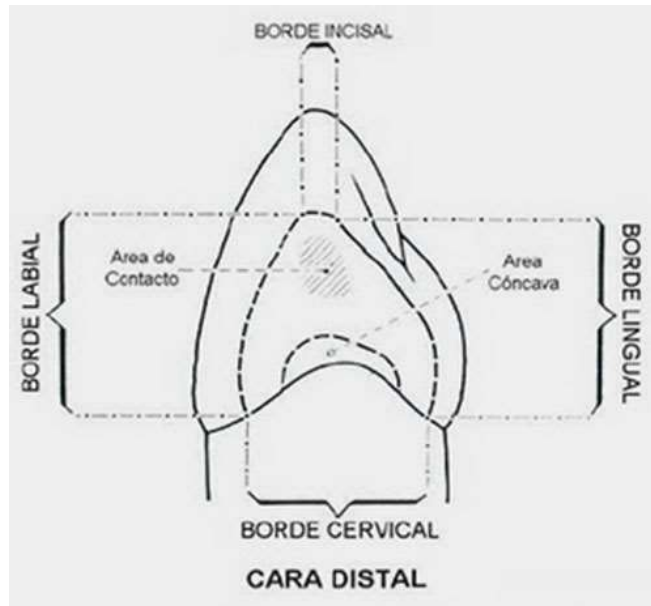
Cara lingual del canino superior



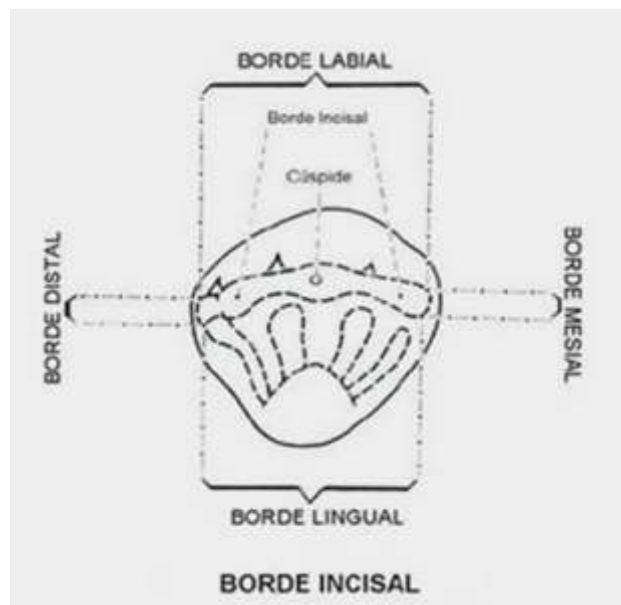
Cara mesial del canino superior



Cara distal del canino superior



Cara incisal del canino superior





II. OBJETIVOS

- Analizar, diferentes situaciones en las que pueden incluirse los caninos en el maxilar
- Realizar, una revisión de la literatura en el desarrollo del diagnóstico para las mecánicas de solución en los caninos incluidos en el maxilar.
- Describir, un orden adecuado en el protocolo de atención de los caninos incluidos.



III. MARCO TEORICO

3.1 ETIOLOGÍA

La etiología de la inclusión de los caninos maxilares es compleja y esta favorecida por factores evolutivos, anatómicos y mecánicos.

No es fenómeno nuevo, ya que se han encontrado cráneos fechados con más de 4 milenios que presentaban esta patología (Otto, 2003).

No hay una sola causa que explique la inclusión de los caninos, se considera una patología de origen multifactorial. (Marks, 1997. Citado por Macias – Escalada, 2005)

FACTORES ETIOLOGICOS ASOCIADOS A CANINOS INCLUIDOS:

3.1.1 LOCALES:

- a. Discrepancia entre el tamaño dental y longitud de arcada.
- b. Falta de reabsorción de la raíz del canino deciduo.
- c. Retención prolongada o perdida temprana del canino deciduo.
- d. Anquilosis del canino deciduo.
- e. Obstáculos: quistes, odontomas supernumerarios.
- f. Dilaceración de la raíz.
- g. Agenesia o microdoncia de incisivos laterales.
- h. Factores iatrogénicos.
- i. Factores idiopáticos.

3.1.2 SISTEMICOS

- j. Deficiencias endocrinas (hipotiroidismo)
- k. Enfermedades febriles.
- l. Radiación.

3.1.3 GENÉTICOS

- m. Herencia.
- n. Mal posición del germen dentario.



o. Fisura labiopalatina. (9)

3.2 FORMACIÓN Y TRAYECTO DEL CANINO

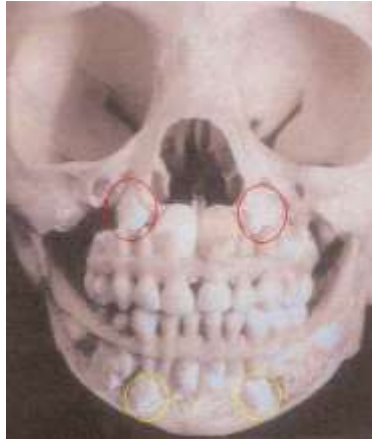
La formación del canino superior comienza a los 4 o 5 meses de edad y el esmalte se forma en su totalidad a los 6 o 7 años de edad, erupciona entre los 11.6 años de edad y su raíz queda formada a los 13.6 años de edad.

El canino inferior tiene una formación muy semejante, su erupción se realiza a los 10.6 años de edad y su raíz queda totalmente formada a los 12 3/4 años de edad.

Los dientes emergen a la cavidad oral una vez que forman 3/4 de sus raíces, una vez que el diente alcanza su nivel de oclusión, toma de 2 a 3 años para que se formen totalmente sus raíces.

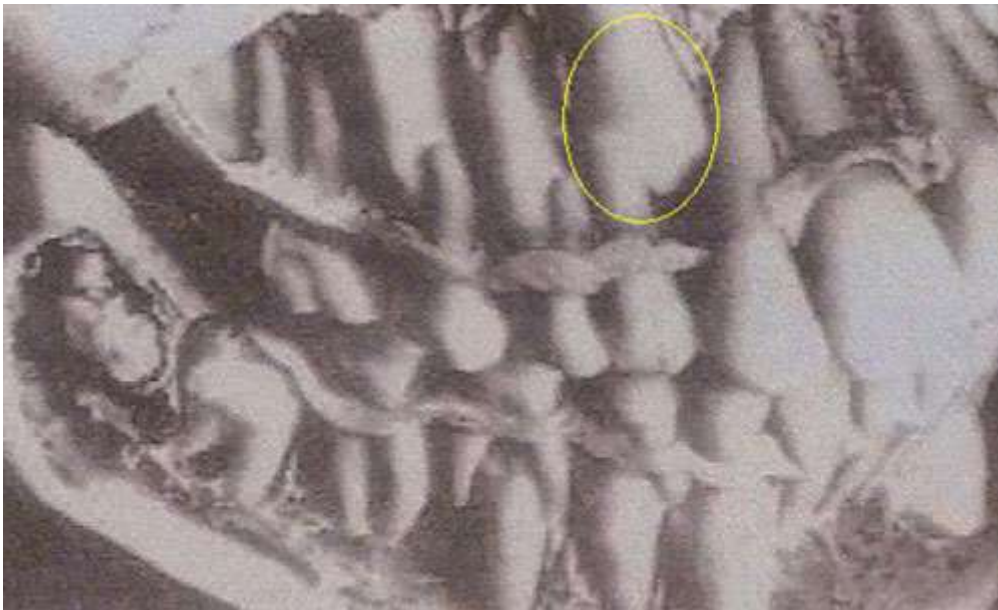
De acuerdo a Dewel, (1949) los caninos tienen el periodo más largo de desarrollo, así como el más largo y tortuoso camino desde su formación, lateral a la fosa piriforme, en donde el germen se forma en una posición muy alta, en la pared anterior del antro nasal, por debajo de la órbita.

A los tres años de edad, se encuentra en una posición alta en el maxilar con su corona dirigida mesialmente y un poco palatinamente, se mueve hacia el plano oclusal gradualmente enderezándose hasta que parece que va a chocar contra la superficie distal de la raíz del incisivo lateral superior, en ese momento parece que toma una posición más vertical, sin embargo, frecuentemente erupciona dentro de la cavidad bucal con una inclinación mesial marcada.



Nota: tomado del artículo canino retenidos por H. De Rapaport, 2007. Revista RAAO; vol XLVI (2): 11

Cambio de dirección del canino permanente a los 8 años.



Nota: tomado del artículo canino retenidos por H. De Rapaport, 2007. Revista RAAO; vol XLVI (2): 11

3.3 IMPORTANCIA

Los caninos generalmente son los últimos dientes en erupcionar dentro de las arcadas, son los más largos y resistentes de la boca y es importante tratar de llevar a los caninos dentro del arco dentario debido a las siguientes



razones:

3.3.1 Oclusión funcional: son los encargados de centralizar, desocluir y desprogramar. Esta función está asociada a la posibilidad de respuesta mecanosensitiva periodontal, que se pone de manifiesto durante los movimientos de lateralidad; los contactos excéntricos producen una inmediata disminución de los músculos maseteros y temporal, protegiendo de esta manera la articulación temporomandibular.

3.3.2 Estética: Estéticamente juega un papel importante, la eminencia canina es la responsable de dar soporte al labio superior, permitiendo que los signos de envejecimiento aparezcan más tardíamente, marcan el límite del sector anterior y el posterior, e influyen directamente en la sonrisa.

3.3.3 Contactos interproximales: Una buena posición del canino es importante para dar contactos interproximales adecuados entre los dientes laterales y primeros premolares, de esta manera proporcionar protección al periodonto. (10)

3.4 SECUELAS DE LA INCLUSION

Los caninos al permanecer incluidos, pueden como cualquier otro diente provocar trastornos y dichos trastornos pueden ser de origen mecánico, de origen infeccioso y de origen nervioso.

3.4.1 Trastornos de origen mecánico:

- Malposición lingual o labial del diente retenido.
- Migración del diente vecino y pérdida de longitud de arco.
- Reabsorción interna.
- Formación dentígera interna.



- Reabsorción radicular externa del canino retenido, así como de los dientes vecinos.

3.4.2 Trastornos de origen infeccioso:

- Los accidentes infecciosos provocados por caninos incluidos son poco frecuentes, aunque se ha evidenciado Infección particularmente con erupción parcial.
- Dolor referido.

3.4.2 Trastornos de origen nervioso: Se producen por compresión de filetes nerviosos y se encuentran las neuralgias faciales y los trastornos trofoneuróticos.

Otra secuela importante, es la reabsorción radicular por el tratamiento ortodóncico. Linge, (1991) reporta que la corrección ortodóncica de los caninos incluidos con un patrón de erupción ectópico, es un factor de riesgo para producir reabsorción apical de los dientes anteriores, la cual no fue solamente confinada a los dientes laterales superiores adyacentes, la función del sistema de anclaje para ejercer fuerzas extrusivas dirigidas al canino retenido, implica fuerzas intrusivas a los incisivos y de esta manera fuerzas de compresión al ligamento periodontal, estudios previos han asociado a las fuerzas de compresión con reabsorción radicular, ya que la reabsorción tiende a mantenerse activa todo el tiempo de tratamiento.

Ericson, (1988) estimó que en el 0.7% de los niños de los 10 a los 13 años de edad, los incisivos permanentes han sido reabsorbidos, debido a la erupción ectópica de los caninos maxilares.

La presión de los dientes permanentes en erupción ha sido considerada como uno de los factores más importantes en la reabsorción radicular, de esta manera los dientes deciduos son rápidamente reabsorbidos por sus sucesivos permanentes en erupción, mientras que en ausencia, inclusión o

erupción ectópica de los dientes permanentes, causan retención prolongada de los dientes deciduos. (11)

Hitoshi, (1984) en su estudio de 11 pacientes con reabsorción radicular de 12 incisivos centrales y 11 incisivos laterales, encontró que la reabsorción radicular fue más frecuente en mujeres que en hombres en un radio de 10 a 1, siendo la edad promedio de esta reabsorción radicular a los 13.5 años con un rango de los 11 a los 23 años de edad.

En algunos casos los dientes afectados fueron extraídos debido a la extensa pérdida radicular y reemplazados con los caninos incluidos los cuales fueron traccionados ortodónticamente, en otros casos fueron restaurados protésicamente, otros fueron preservados con la ayuda de un pin de zafiro dento-óseo y en algunos casos no hubo ningún tratamiento. (12)

Los resultados de este estudio pueden indicar que los dientes permanentes son susceptibles a tener reabsorción radicular aún en ausencia de factores sistémicos cuando cierta presión es aplicada a sus raíces, ya que los dientes reabsorbidos nunca padecieron dolor, los pacientes no pudieron detectar esta situación hasta que la extensión del daño fue irreversible.

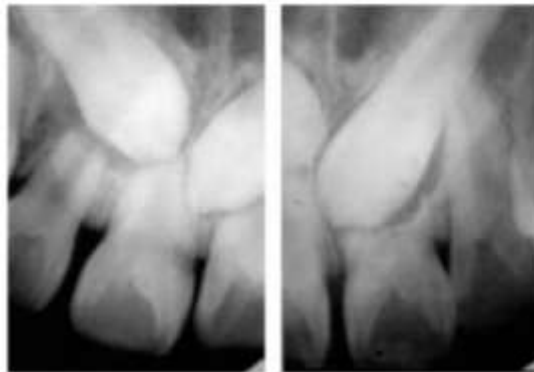


Figura –A

Figura –B

Nota: tomado del artículo Tratamiento ortodóncico de caninos superiores bilaterales retenidos por E. Carrillo. 2005. Revista ADM; vol LXII (5): 192



En orden de prevenir estos resultados, la detección temprana de estas inclusiones de caninos es de vital importancia, de esta manera cuando existe falta de espacio para la erupción normal de los caninos permanentes, debido a la pérdida prematura de los caninos deciduos o una discrepancia entre el arco dental y los dientes, el examen radiográfico debería ser esencial para establecer un diagnóstico y tratamiento adecuados, como son la extracción temprana del canino o primer premolar antes de que la reabsorción de las raíces de los incisivos suceda.

Por su parte, LLana Brin (1993), reportó en su estudio en 20 pacientes, los cuales tenían 23 incisivos con reabsorción radicular que la edad promedio de estas reabsorciones fue a los 12.3 años con una desviación de los 11 a los 16 años de edad y sugiere que el fenómeno de reabsorción radicular de los incisivos laterales superiores, es un fenómeno que fue encontrado en el 12% de una muestra de pacientes con caninos incluidos, y que el 40% de estos pacientes tenían una reabsorción en dirección oblicua y que esta reabsorción se manifiesta de una manera rápida y severa.

También sugiere que desde una vista radiográfica, la extensión de la reabsorción puede aparecer menos severa de lo que es realmente, debido a que solamente observamos 2 planos del espacio, de una patología tridimensional, sugiere que la falta de una guía apropiada durante los estados críticos del desarrollo del canino puede llevarlo a una retención de caninos, y puede especularse que en casos de retención de caninos, el tamaño normal de la raíz de los laterales superiores puede obstruir el patrón del canino y es afectado en consecuencia, mientras que en casos de incisivos con formación deficiente como los incisivos en forma de clavija o con una dimensión mesiodistal disminuida con raíces más pequeñas y con un desarrollo retardado, son más fáciles de pasar por las coronas de los caninos incluidos y corren menos riesgo de ser reabsorbidos, concluye que se debe prestar especial atención en el seguimiento y tratamiento de pacientes con caninos incluidos que se encuentren adyacentes a incisivos laterales de tamaño normal, el ortodoncista debe esforzarse en comenzar el tratamiento tan pronto se detecte la retención de caninos. (13)



3.5 SECUELAS Y COMPLICACIONES

Las secuelas relacionadas con la inclusión de caninos son: malposición lingual o labial del diente incluido, migración del diente vecino y pérdida de la longitud de arco, reabsorción interna, formación de quistes dentígenos, reabsorción radicular externa del canino retenido, reabsorción radicular externa de los dientes vecinos, infección relacionada con la erupción parcial de la pieza, dolor referido y combinación de las secuelas anteriores.

3.5.1 Reabsorción radicular de dientes vecinos:

Es la secuela más importante ya que pone en peligro la longevidad del incisivo.

Otra secuela importante es la reabsorción radicular por el tratamiento ortodóntico. La corrección ortodóntica de los caninos incluidos con un patrón de erupción ectópico, es un factor de riesgo para producir reabsorción apical de los dientes anteriores, la cual no fue solamente confirmada a los dientes laterales superiores adyacentes, la función del sistema de anclaje para ejercer fuerzas extrusivas dirigidas al canino retenidos, implican fuerzas intrusivas a los incisivos y de esta manera fuerzas de compresión al ligamento periodontal, estudios previos han asociado a las fuerzas de compresión con reabsorción radicular, ya que la reabsorción tiende a mantenerse activa todo el tiempo de tratamiento. Las causas que provocan reabsorción radicular son:

1. Traumatismos.
2. Inflamación crónica de la pulpa, tejidos periodontales o ambos
3. Presión inducida en el ligamento periodontal asociados a tratamiento ortodónticos.



La alergia, la morfología de la raíz y el asma pueden ser factores de riesgo elevado, para el desarrollo de reabsorción radicular durante los movimientos de ortodoncia.

4. Tumores de crecimiento lento tales como, quistes, tumores de células gigantes, osteosclerosis y otras lesiones fibro-óseas.

5. Presión activa durante la erupción dental.

6. Dientes trasplantados.

7. Diente reimplantados.

8. Enfermedades sistémicas (hiperparatiroidismo).

9. Dientes impactados, dientes incluidos.

10. Discrepancia en la longitud de arcada

11. Hipoplasia maxilar.

12. Factores genéticos.

13. Dientes supernumerarios.

14. Factores inmunes. (14)

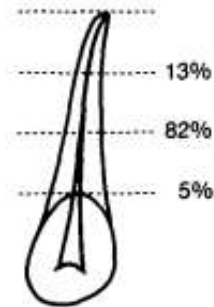
La etiología de la reabsorción radicular esta poco clara.

Ericson, Krister Bjerklin y Babak Falahat en 2002 observaron que el tamaño y la forma del folículo dental del canino no difiere entre los casos con reabsorción y los casos sin reabsorción, por lo que concluyeron que el folículo dental no causa reabsorción radicular de dientes permanentes ya que este puede reabsorber el contorno periodontal del diente adyacente pero no los tejidos duros de la raíz. Según estos autores, la reabsorción radicular es causada por un contacto físico entre el canino y el diente adyacente, por la presión directa del canino y actividad celular en los puntos de contacto, lo cual forma parte del proceso eruptivo. (15)

Ya en 19987, Ericson y Kuroi concluyeron que son lesiones difíciles de diagnosticar con una radiografía periapical por la superposición del contorno distal periodontal de la raíz del incisivo lateral que es solapado por la cúspide

del canino y que la localización de las mismas se encontraba principalmente en el tercio medio radicular (82%) en zona vestibular o platina como se observa en la figura: (16)

Fig. 4
The location of resorptions in the vertical plane in forty lateral incisors associated with ectopic eruption of maxillary cuspids (percent).



3.5.2 Anquilosis del canino

La incidencia de anquilosis en caninos impactados en pacientes jóvenes es extremadamente baja.

Frecuente anquilosis por iatrogenia:

- Excesiva exposición del canino: el cirujano lesiona la capa del cemento.
- Fuerzas ortodóncicas excesivas: Estas fuerzas pueden causar pérdida de anclaje y reabsorción radicular en los dientes adyacentes (17)

3.5.3 Otros

- Quiste dentigero, dolor referido, infección (18)

3.6 CLASIFICACIÓN Y DIAGNÓSTICO

CLASIFICACIÓN

Después de realizar una revisión minuciosa de varias clasificaciones de inclusiones dentarias, encontramos que la clasificación más práctica es la del Dr. Trujillo Fandiño, quien propuso en 1990, una clasificación para incisivos, caninos y premolares incluidos; sencilla y fácil de aplicar a



cualquier caso, para expresar su localización exacta de estos órganos dentarios en cuanto a su posición, dirección, estado radicular y presentación.

3.6.1 Posición:

Describe la ubicación de la corona del órgano dentario incluido con relación a los tercios radiculares cervical, medio y apical de los dientes adyacentes, estableciendo 5 mm, para cada tercio radicular.

- a. Posición I:** cuando la corona o la mayor parte de ésta se encuentra a nivel del tercio cervical de la raíz de los dientes adyacentes en los maxilares dentados. Y en espacio comprendido de la cresta alveolar hasta 5 mm de ésta en el maxilar equivalente al tercio cervical.
- b. Posición II:** cuando la corona o mayor parte de esta se encuentra a nivel del tercio medio de las raíces de los dientes adyacentes en los maxilares dentados. Y en el espacio comprendido entre 5 y 10 mm de la cresta alveolar de los maxilares, equivalente al tercio medio.
- c. Posición III:** cuando la corona o la mayor parte de ésta se encuentra a nivel del tercio apical de las raíces de los dientes adyacentes en los maxilares dentados. Y en el espacio existente a partir de 10 mm de la cresta alveolar de los maxilares.

3.6.2 Dirección:

Describe la posición de la corona y la inclinación del eje axial, del órgano incluido: Ejemplo; vertical, mesioangular, mesiohorizontal, vertical invertido, distoangular, distohorizontal, vestibulopalatino, palatovestibular, etc.

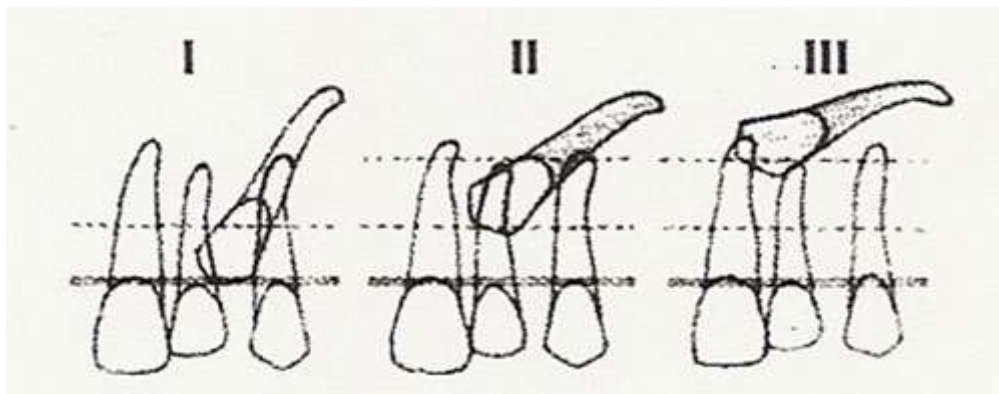
3.6.3 Estado radicular:

Describe la morfología radicular. Ejemplo; raíz recta, raíz con dilaceración, raíz curva, raíz incompleta en su formación, raíz con hiper cementosis, etc.


3.6.4 Presentación:

Describe la ubicación de la corona según se encuentre dentro de los maxilares. Ejemplo; vestibular, palatino o lingual, central. (19)

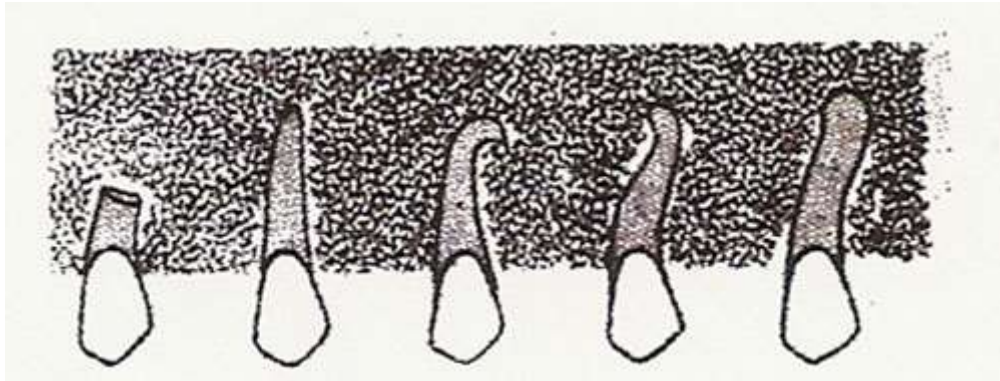
Inclusiones dentarias. Posición I, II, III



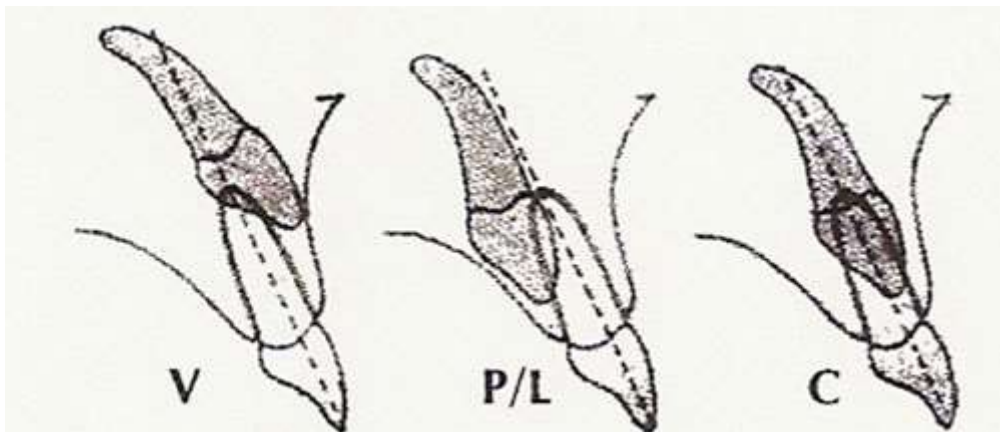
Inclusiones dentarias. Dirección.



Inclusiones dentarias. Estado radicular.



Retenciones dentarias. Presentación.



Nota: tomado del artículo Retenciones dentarias en la región anterior por J. Trujillo, 1990. Práctica Odontológica, 11: 29-35

3.6.5 CLASIFICACIÓN DE CANINOS INCLUIDOS, DR. UGALDE (2001)

Primero, se debe establecer la ubicación de la inclusión si se encuentra en el maxilar o la mandíbula.

Segundo, será determinar si la inclusión es unilateral derecho o izquierdo, o bilateral.



Tercero, describir la angulación del canino incluido en relación al plano oclusal, tomado del primer molar a primer molar del lado contrario, formando un ángulo con el eje longitudinal del canino, midiendo el ángulo externo, en:

- Horizontal, con una angulación aproximada de 0 a 30 grados.
- Mesioangular, con una angulación de 31 a 60 grados.
- Vertical, con una angulación aproximada de 61 a 90 grados.
- Distoangular, con una angulación de 91 grados en adelante, se debe mencionar si se halla invertido el canino (corona hacia apical).

Cuarto, utilizando una radiografía lateral de cráneo, será describir la profundidad de la inclusión trazando una línea sobre el plano oclusal y midiendo la cúspide del canino incluido al plano oclusal: describiendo una inclusión superficial no mayor de 5 mm, una inclusión moderada no mayor a 10 mm y una inclusión profunda mayor a 10 mm.

Quinto, será utilizando la radiografía lateral de cráneo, describir la presentación del canino incluido en vestibular, central, lingual o palatino.

Sexto, será la descripción de la morfología radicular ejemplo raíz completa, raíz incompleta, raíz dilacerada, etc.

Como séptimo y último, anotar si el canino incluido ocasionó reabsorción radicular a los dientes adyacentes, que es la secuela adversa más dramática e indicar cuáles fueron éstos.

Observación. Cuando la inclusión es bilateral se deben de clasificar, separadamente, los caninos derechos e izquierdos. (20)

Representación de la clasificación de dientes incluidos descrita en el artículo de Ugalde, 2001

Ubicación	Maxilar	Mandibular	
Ubicación	Unilateral Derecho	Unilateral izquierdo	Bilateral
Profundidad	Superficial	Moderado	Profundo
Angulación	Vertical	Oblicua	Horizontal
Presentación	Vestibular	Central	Palatina
Estado Radicular	En Formación	Formación Completa	Dilacerada
Daño a adyacentes	Con Daño	Sin Daño	

Nota: tomado del artículo, Clasificación de caninos incluidos y su aplicación clínica por F. Ugalde. Revista ADM. 2001; vol XVIII (1): 27

3.7 DIAGNÓSTICO

Debe realizarse por lo general a partir de una dentición mixta temprana:

Erupción completa de primeros molares permanentes, incisivos centrales y laterales superiores e inferiores.

3.7.1 Examen clínico:

a. Durante su inspección visual:

- Incisivos laterales inclinados hacia distal o rotados distolabialmente, indicando presión mesial de la corona del canino sobre la raíz del lateral.
- Rotación labial indicando una retención palatina del canino.



- Incisivos laterales con inclinación labial de la corona generalmente como resultado de un canino retenido por labial.
- Diastema entre centrales y laterales
- Falta de espacio en el arco.
- Incisivos laterales cónicos.
- Ausencia congénita de incisivos laterales.

b. Durante la palpación:

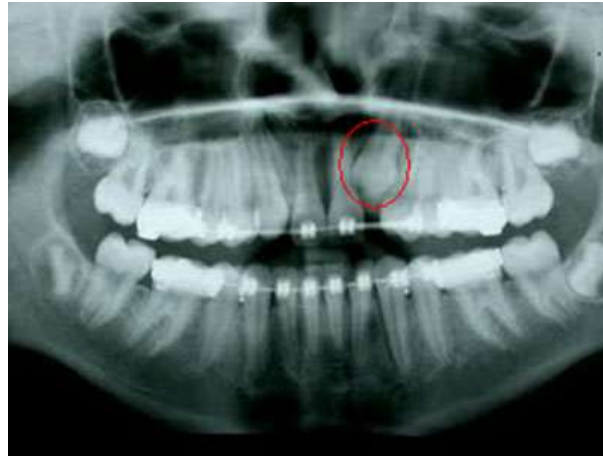
- No se palpa ningún cambio en volumen tisular en el área del canino, en el surco bucal ni por palatino.

Además de los signos anteriores es importante identificar en la anamnesis la historia familiar de retención de dientes.

3.7.2 Examen Radiográfico

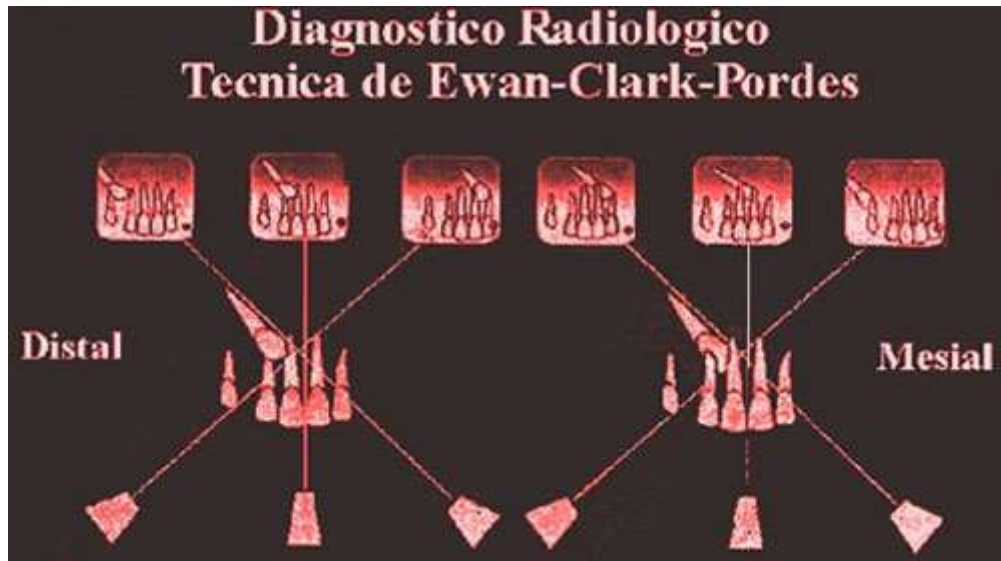A una edad temprana, la eminencia canina de esta pieza permanente, NO es posible palparla, debido a su posición alta en el maxilar superior, y baja en el inferior. Por lo tanto para nosotros es una condición fundamental la toma de RX panorámica aproximadamente a los 6 años de edad.

Canino superior incluido en una radiografía panorámica.



La localización de dientes incluidos se determina mediante radiografías, a través de la técnica de desplazamiento del tubo o regla de Clark, que consiste en hacer dos tomas radiográficas con diferente dirección horizontal, permite determinar la posición y relación de los caninos incluidos, así como las patologías relacionadas con la retención dentaria. Si el diente retenido se desplaza en la misma dirección que la cabeza del tubo, se considera en posición palatina; si el desplazamiento del diente es en la dirección opuesta, está entonces, en posición vestibular.

3.7.3 Diagnóstico radiológico Técnica de Ewan-Clark-Pordes.



Esquema de la técnica radiográfica de Ewan-Clark-Pordes en canino incluido por vestibular. Se realizan tres radiografías intrabucales. La primera de ellas con una orientación normal. La segunda con una proyección mesial y la tercera con una proyección distal. Si el diente incluido está por vestibular (imagen) irá en sentido contrario al foco radiográfico.

Si está por palatino lo acompañara.

Nota: imagen tomada del Manual de Cirugía Bucal del Dr. Enrique Cedeño

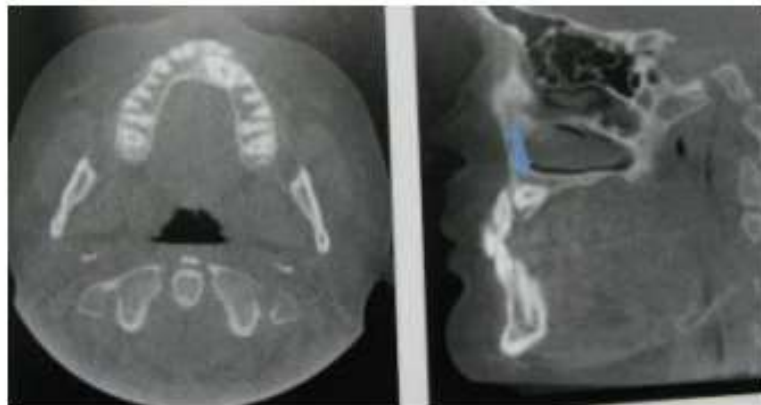
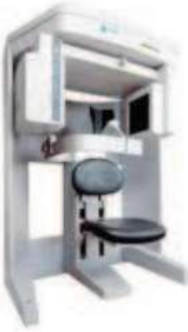3.7.4 Otras formas Diagnósticas

a) i-CAT

El i-CAT es el Tomógrafo Computarizado de Haz Cónico (CBCT) 3D para aplicaciones máxilo-dentales de mayor amplitud de campo de visión del mercado. Su panel plano de orientación ajustable le permite disponer de hasta casi 18 veces más volumen de exploración que otros Tomógrafos del mercado y es capaz de realizar exploraciones de cráneo completo de una sola vez.

Además, permite que la exposición del paciente sea solo en la zona de interés, porque i-CAT realiza una colimación real a partir de 4 cm de altura, reduciendo al mínimo la dosis de radiación recibida por el paciente.

En Aula i-CAT se exponen todas las posibilidades de Dicom i-CAT Vision, ejecución e instalación el CD, navegación sobre la aplicación, etc; todo ello a través de casos prácticos explicados mediante proyección.



La imagen axial del Cone Beam multiplanar reconstruido revela la correcta posición del canino impactado. Este se encuentra posterior a los incisivos central y lateral. Fuente: Miles, D (2008).

3.8 TRATAMIENTO:

Cuando se encuentran frente a una inclusión dentaria se tiene a disposición varias modalidades de tratamiento.



Abstención: se considera la abstención (o sea, no se realiza procedimiento alguno) en aquellos pacientes de edad avanzada, con patologías sistémicas, o en aquellos casos en los que la intervención conlleve riesgos asociados graves.

Exodoncia: está indicada cuando existan patologías asociadas que impidan la utilización de cualquiera de las otras técnicas.

Cirugía de rescate: consiste en un amplio grupo de técnicas quirúrgicas orientadas a conseguir la ubicación funcional de canino incluido en el arco dentario.

Estas se pueden dividir de la siguiente manera:

A. Sin interrupción del paquete vásculo-nervioso del diente incluido.

- a- Eliminación de obstáculos
- b- Reubicación quirúrgica
- c- Técnicas quirúrgico-ortodónticas

B. Con interrupción del paquete vásculo-nervioso del diente incluido.

- i. Autotransplante
- ii. Osteotomía segmentaria

A continuación se explican brevemente las técnicas de tratamiento citadas.

3.8.1 Exodoncia

La exodoncia se realizará mediante los tiempos quirúrgicos convencionales, incisión, levantamiento del colgajo mucoperióstico, osteotomía, en caso de que sea necesario odontosección, exodoncia, legrado del lecho, tratamiento de la cavidad remanente, lavado y sutura.

3.8.2 Cirugía de rescate

Sin interrupción del paquete vásculo-nervioso del diente incluido.

a) Eliminación de obstáculos.

En muchas ocasiones la causa de la inclusión del canino superior es la presencia de obstáculos mecánicos como odontomas que impiden su erupción. Si el diente está incluido en buena posición, en la mayoría de los casos únicamente con la eliminación de estos obstáculos se consigue la erupción espontánea del diente incluido.

b) Reubicación Quirúrgica.

Consiste en la luxación y movilización del canino incluido en el interior del alveolo para establecer una correcta dirección e inclinación del diente realizándose una rotación sobre el ápice sin interrumpir la vascularización. Esta técnica presenta una mayor tasa de éxito cuando el diente es inmaduro (con ápice abierto).

c) Técnicas quirúrgico-ortodóncicas

Las técnicas quirúrgico-ortodóncicas constituyen el tratamiento más indicado en la actualidad para los caninos incluidos.

La primera fase del tratamiento consiste en la obtención del espacio necesario en el arco para la erupción del diente incluido. En algunas ocasiones solo con esta fase es suficiente para conseguir la erupción espontánea del diente incluido, sobre todo en aquellos casos de canino incluido por vestibular porque su factor etiológico más importante es la falta de espacio.

Si después de esta fase no conseguimos la erupción del diente incluido, pasaremos a realizar técnicas quirúrgicas para exposición y anclaje de un sistema de tracción en el diente incluido.

Al realizar técnicas quirúrgicas, es necesario tener en cuenta ciertas consideraciones mucogingivales, relacionadas con el tipo de mucosa que cubre el diente incluido. Diferentes autores sostienen



que aunque en ausencia de mucosa queratinizada la encía marginal se puede mantener libre de inflamación, esta ausencia es un factor predisponente para la inflamación y posterior recesión gingival en casos de falta de higiene, y por lo tanto es importante preservar o aportar mucosa queratinizada en todos los casos. Esto será muy importante en aquellas situaciones de caninos incluidos por vestibular, en los que no se debe utilizar la técnica de ventana que se realizaba hace unos años. En las situaciones palatinas estas condiciones no son importantes puesto que la mucosa palatina es queratinizada en su totalidad, como lo menciona Centeno, R. (2003). Se sintetizarán las diferentes técnicas quirúrgicas en función de la posición vestibular o palatina del canino incluido.

Canino por vestibular.

▪Colgajo de reposición apical

En la actualidad es la técnica más utilizada para caninos incluidos por vestibular. Se efectúa una incisión en la cresta alveolar con dos incisiones de descarga verticales. El colgajo es despegado y se eleva suturándolo hasta tres milímetros por debajo de la unión amelocementaria del diente incluido. De esta forma la mucosa resistirá las tensiones provocadas por la tracción durante el movimiento ortodóncico. Posteriormente se cementa el elemento de anclaje. Siempre es conveniente esperar de 15 a 20 días para comenzar la tracción dando lugar a que la mucosa se adhiera a la zona cervical del diente incluido.

▪Colgajo de desplazamiento lateral

Se utiliza cuando el canino incluido está situado en posición oblicua encima del primer premolar o el incisivo lateral. Para ello se elimina la mucosa que incluye el canino retenido con una ventana triangular con base inferior. Se continúa la incisión hacia distal en zona de mucosa queratinizada y se descarga



distalmente. Este colgajo se realizará de espesor parcial por lo que el periostio permanece adherido al hueso. Una vez elevado se desplaza hacia mesial o distal y se sutura tres milímetros por debajo de la unión amelocementaria del canino incluido.

Canino palatino

▪Fenestración extramucosa

Es, en la actualidad, la elección en los casos de caninos incluidos por palatino. Se realiza un colgajo de espesor total y mediante osteotomía se obtiene el acceso a una cara del diente incluido. Posteriormente se talla una ventana en la mucosa palatina que una vez reposicionada nos permite el acceso al diente retenido para colocar un anclaje del cual traccionar. Este medio de anclaje se puede fijar al diente en el acto operatorio o hacerlo de forma diferida, una vez que la encía haya cicatrizado alrededor del diente incluido. Esta técnica conocida también como cirugía de colgajo cerrado es realizada por un cirujano, que remueve encía y hueso para la colocación de un aditamento ortodóncico para la tracción. Schmidt, A., Kokich, V. (2007) (21)

▪Fenestración submucosa

En la actualidad esta técnica se ha visto relegada a aquellos casos de caninos en situación muy alta. Consiste en elevar un colgajo de espesor total para colocar un elemento de anclaje en el diente retenido de donde emerge un alambre hacia la línea de sutura a partir de la que se tracciona. Es necesario en esta técnica realizar una “alveolectomía conductora de Chatelier”, creando un lecho óseo cruento, a manera de camino, hacia el lugar correcto en el arco.

Con interrupción del paquete vásculo-nervioso del diente incluido.

a) Autotransplante



Consiste en la exodoncia terapéutica y protocolizada del canino incluido para su posterior reimplantación en un alveolo artificial situado efectivamente en el arco dentario. Sus indicaciones se limitan a los casos en que las técnicas quirúrgicoortodóncicas sean inviables por cualquier motivo. Su pronóstico es incierto, aunque los mejores resultados se obtienen con ápices inmaduros. En caso contrario es indispensable el tratamiento endodóntico del canino incluido después del autotransplante. En la actualidad se indica una ferulización discreta o simplemente estabilizadora (la propia sutura realizada en aspa o brackets ortodóncicos con alambre fino) durante no más 4 semanas. González, M. Aguirre, G. Aníbal, A. López, M. Rosende, R (1999).

b) Osteotomía segmentaria

La osteotomía segmentaria es una técnica novedosa que se indica en aquellos casos de dientes anquilosados que cualquier otra técnica quirúrgico sea inviable. Consiste en realizar una osteotomía alrededor del diente incluido conservando dos o tres milímetros de hueso peridentario. Una vez realizada la osteotomía el fragmento se coloca en un lecho pretratado de forma directa o se moviliza gradualmente mediante distracción osteogénica. En casos de gran desplazamiento es necesario un periodo de fijación con osteosíntesis. En muchos de los casos es necesario el tratamiento endodóntico del diente incluido. (22)



IV. CONCLUSIONES

- Iniciar el diagnostico temprano para la detección de caninos incluidos en la etapa de dentición mixta.
- La reabsorcion radicular es la secuela mas importante ya que pone en peligro la longevidad del incisivo.
- Existen multiples alternarivas de tratamiento siendo la opción ortodontico – quirúrgico una de las mas usadas.



V. DISCUSIONES

- La prevalencia de inclusión de caninos es mayor en los maxilares que en la mandíbula
- El radio de inclusión en palatino y vestibular es de 8 a 1
- El 8% de inclusión de caninos es bilateral, presentándose mayormente unilateralmente.
- Es más frecuente en niñas que en niños atribuyéndose a que tienen un crecimiento y desarrollo más precoz y su estructura ósea es más pequeña.
- Todos los autores concretaron que un Diagnostico precoz y preciso es fundamental para instaurar las alternativas terapéuticas adecuadas, manejadas con un protocolo correcto pueden hacer erupcionar el canino llevándolo a una posición correcta en el arco dentario.



VI. BIBLIOGRAFIA

- Canut Brusola J., Ortodoncia clínica y terapéutica 2 Edicion. Anomalías volumétricas: apiñamiento, impactación dentaria y diastemas. 2000 ;23: 431-432.
- Gómez Gómez S., Jaramillo Vallejo P., Manejo Ortodóntico de caninos maxilares retenidos, Revista Facultad de Odontología Universidad de Antioquia. 2002; vol. 13 No-2
- Deddens C y col. Prevalencia de caninos superiores retenidos en pacientes mexicanos mayores de 14 años de la Facultad de Odontología de la Universidad Tecnológica de México. Revista ADM 2001; vol LVIII N° 4: 138-142
- Smailiene D., Antanas Sidlauskas K. et al. Factors affecting self-eruption of displaced permanent maxillary canines. Medicina (Kaunas) 2011; 47(3): 163-9.
- Ericson S y Kurol J. Resorption of maxillary lateral incisors caused by ectopic eruption of the canines. Am J Orthod Dentofac Orthop 1988;94:503-13
- Jato Rodrigues I.: "Caninos Incluidos: posibilidad de tratamiento interceptivo", Universidad de Oviedo, 2013.
- Deddens C y col. Prevalencia de caninos superiores retenidos en pacientes mexicanos mayores de 14 años de la Facultad de Odontología de la Universidad Tecnológica de México. Revista ADM 2001; vol LVIII N° 4: 138-142
- Aguana K., Cohen L., Padrón L. "Diagnóstico de caninos retenidos y su importancia en el tratamiento ortodóntico". Revista Latinoamericana de Ortodoncia y Odontopediatria "Ortodoncia.ws edición electrónica junio 2011.



- Ericson y Kuroi, 1988; Bishara, 1992; Peck, 1994; Baccetti, 1998 y Becker, 2007
- De Borjas M y col. Canino superior retenido: su recuperación ortodóncica-quirúrgica. Revista Ateneo Argentino de Odontología (RAAO) 2006; vol XLV N° 3: 32-38.
- Ericson S. Diagnosis of ectopally erupting maxillary canines-a case report. European Journal of Orthd 1988; 115-121.
- Ugalde MFJ y col. Prevalencia de retenciones de caninos en pacientes tratados en la clínica de ortodoncia de UNITEC. Revista ADM 1999; vol LVI N° 2: 49-58
- Ugalde MFJ y col. Prevalencia de retenciones de caninos en pacientes tratados en la clínica de ortodoncia de UNITEC. Revista ADM 1999; vol LVI N° 2: 49-58
- Rodríguez Romero FJ, Rodríguez Sánchez M, Rodríguez Rodríguez B. Reabsorción radicular de incisivos laterales superiores en relación con la erupción ectópica de caninos. Presentación de dos casos. Av. Odontoestomatol 2008; 24 (2): 147-156.
- Ericson S., Bjerklin K.,y Falahat B. Does the canine dental follicle cause resorption of permanent incisor roots? A computed tomographic study of erupting maxillary canines. Angle Orthod 2002; 72: 95-104
- Ericson S y Kuroi J., Radiographic examination of ectopically erupting maxillary canines. Am J Orthop 1987
- Becker A., Itzhak Abramovitz y Stella Chaushu. Failure of treatment of impacted canines associated with invasive cervical root resorption. Angle Orthodontist 2013
- Jato Rodrigues I.: "Caninos Incluidos: posibilidad de tratamiento interceptivo", Universidad de Oviedo, 2013.



- Ugalde MFJ y col. Prevalencia de retenciones de caninos en pacientes tratados en la clínica de ortodoncia de UNITEC. Revista ADM 1999; vol LVI N° 2: 49-58
- Ugalde F. Clasificación de caninos retenidos y su aplicación clínica. Revista ADM 2001; vol LVIII N° 1: 21-30.
- Schmidt, A., Kokich, V. (2007) Periodontal response to early uncovering, autonomous, eruption, and orthodontic alignment of palatally impacted maxillary canines, American Journal of Orthodontics and Dentofacial Orthopedics, 131(4): 449-455
- Schmidt, A., Kokich, V. (2007) Periodontal response to early uncovering, autonomous, eruption, and orthodontic alignment of palatally impacted maxillary canines, American Journal of Orthodontics and Dentofacial Orthopedics, 131(4): 449-455