

UNIVERSIDAD PRIVADA DE TACNA
FACULTAD DE CIENCIAS DE LA SALUD



PRESENTACIÓN DE CASO CLÍNICO ODONTOPEDIATRÍA

ANAMNESIS



FILIACIÓN

- Nombre: A.T.Q
- Edad: 11 años 10 meses
- Sexo: Masculino Raza: Mestiza Religión: Católica
- Domicilio: calle bolivar 815
- Lugar y fecha de nacimiento: 22/05/2007 Puno
- Procedencia: Puno
- Grado de Instrucción: sexto de Primaria
- Persona Responsable: Ruth tacuri quispe.

ANAMNESIS

- **MOTIVO DE LA CONSULTA**
el niño refiere: "que le duelen las muelas de abajo".
- **HISTORIA DE LA ENFERMEDAD:**
No presenta.

ANAMNESIS

- **ANTECEDENTES MÉDICOS: (RESUMEN DE LA HC)**
- No presenta Antecedentes de familiares. No tuvo ninguna experiencia quirúrgica médica, no ha tenido ninguna enfermedad de gravedad.
- **ANTECEDENTES ESTOMATOLÓGICOS: (RESUMEN DE LA HC)**
 - ◉ Su última visita odontológica fue aproximadamente hace 5 años. Paciente receptivo y obediente. Anteriormente le han colocado anestesia. Presenta mala higiene oral, se cepilla a veces.

EXAMEN FISICO GENE

EXAMEN FÍSICO GENERAL:

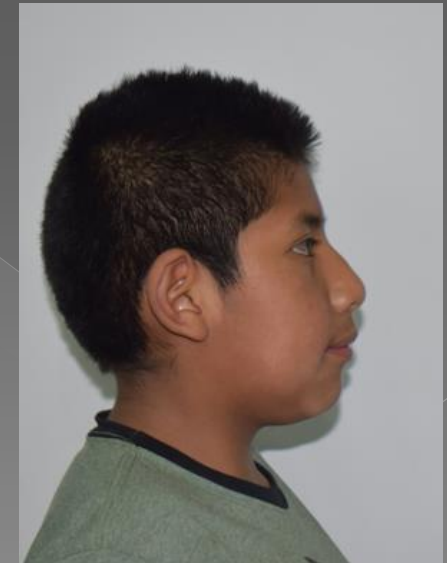- Estado general: Bueno(X) Regular () Malo ()
- Actitud: Activo () Pasiva (X) Obligada ()
- Fascies: Compuesta (X) Ansiosa () Acromegálica ()
- Piel y anexos: sin lesiones ni alteraciones.
- Peso: 47 kg. Talla:1.52 m
- Funciones vitales: P.A. 100 /70 mm hg Resp.: 18 Temp:
36.5 °C Pulso: 72 pulsos por minuto
- Psíquico elemental: Percepción: Normal Oriental: buena
Conducta: receptivo Lenguaje:
normal.

EXAMEN CLÍNICO

EXAMEN CLINICO GENERAL

A. Examen Clínico Extraoral

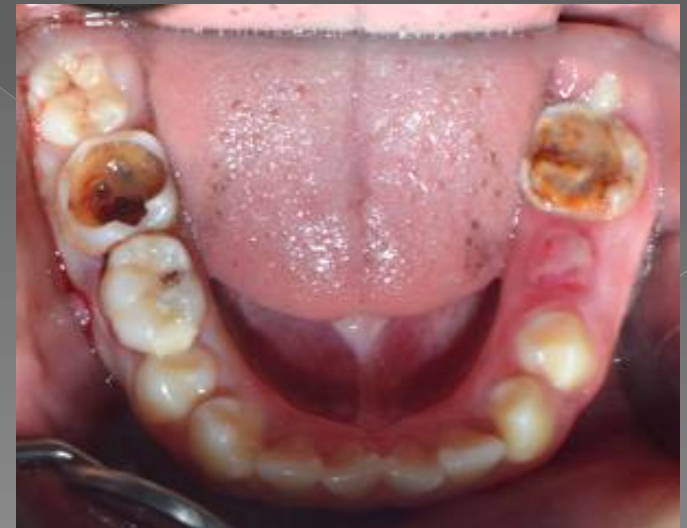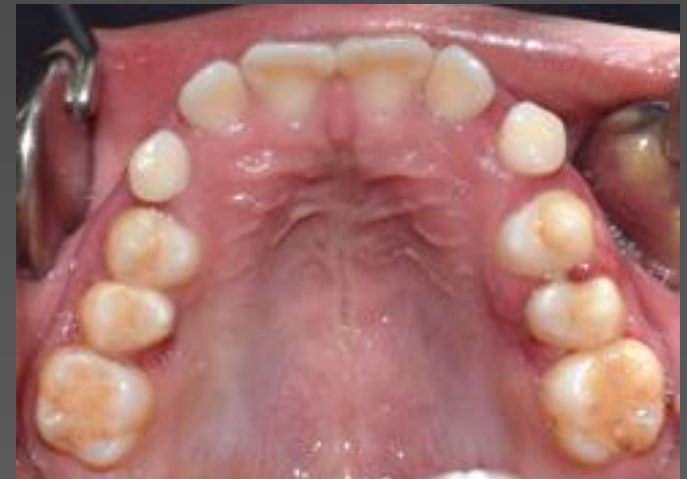- Forma de Cráneo: dolicocefalo
- Forma de la Cara: dolicofacial
- Simetria Facial: asimetrico
- Perfil Antero Poster convexo
- Perfil Vertical: normodivergente
- Maxilares: ovalados
- Musculatura: sin altercion
- Fonación: normail
- Deglución: nornal
- Respiración: buconasal
- Hábitos: no presenta

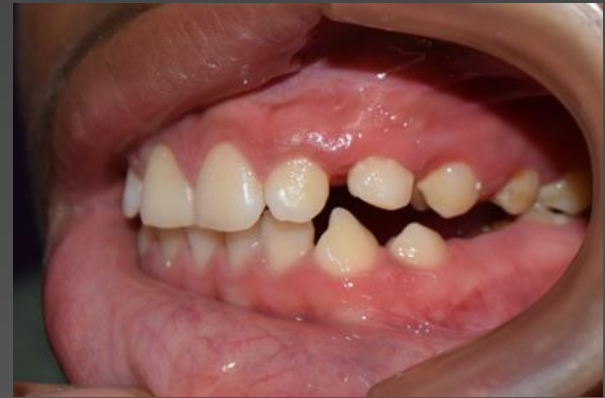
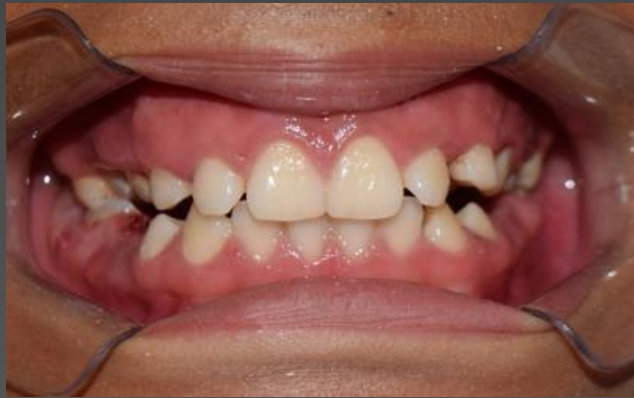
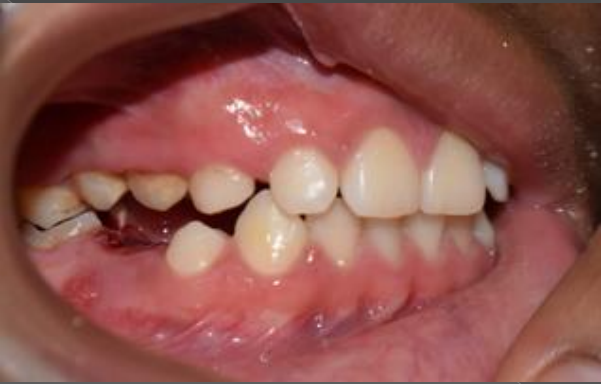s Examen Clínico Intraoral

TEJIDOS BLANDOS

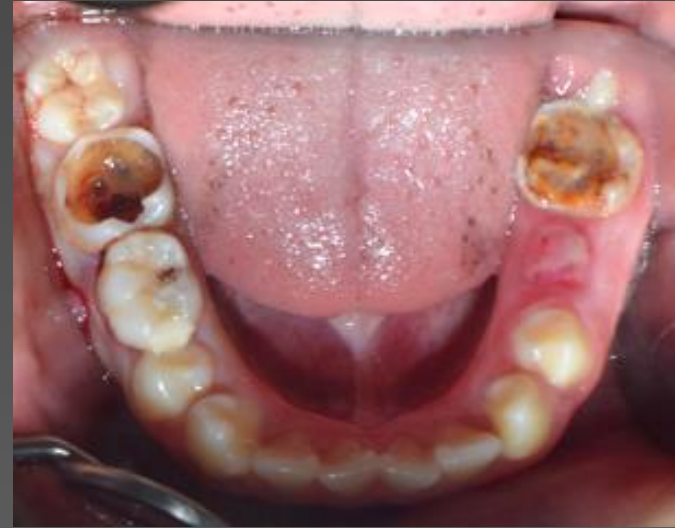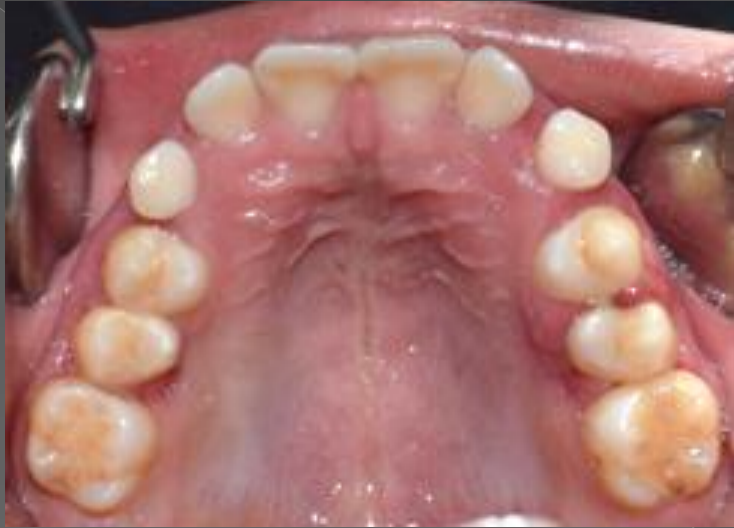- **Labios** : secos
- **Encía** : inflamados
- **Frenillos** : lingual fibroso con insercion corta
- **Paladar Duro** : no presenta lesiones
- **Paladar Blano** : no presenta lesiones
- **Orofaringe** : sin alteracion
- **Lengua** : saburra
- **Piso de Boca** : permiable, vascularizado





OCLUSION

Entrecruzado Vertical :	<u>2 mm</u>	
Entrecruzado Horizontal :	<u>2 mm</u>	
Línea Media Superior :	<u>centrada</u>	
Línea Media Inferior :	<u>1 desviada a la izquierda</u>	
RMD :	<u>N.R</u>	RMI : <u>N. R</u>
RCD :	<u>CLASE I</u>	RCI : <u>CLASE I</u>
Diatemas :	<u>NO PRESENTA</u>	
Giroversiones :	<u>1.5-2.5</u>	
Apiñamiento :	<u>ANTERO INFERIOR</u>	
Mordida Cruzada Anterior :	<u>NO PRESENTA</u>	
Mordida Cruzada Posterior :	<u>NO PRESENTA</u>	
Mordida Abierta :	<u>NO PRESENTA</u>	
Interferencias Oclusales :	<u>NO PRESENTA</u>	



Forma de Arcos

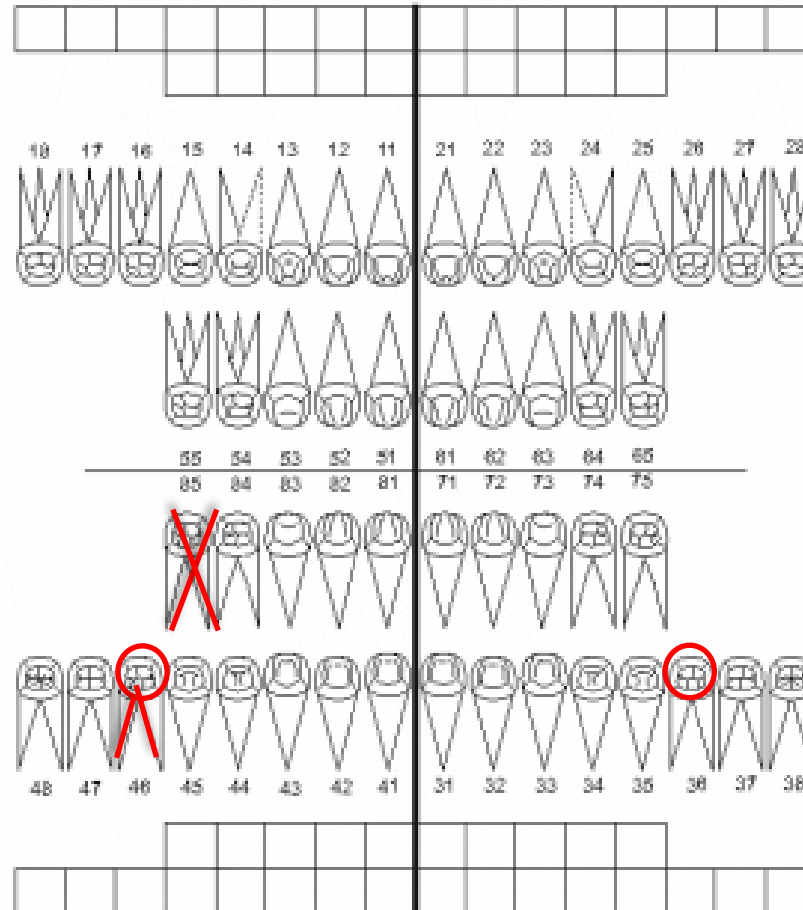
Superior :

OVALADO

Inferior :

OVALADO

ODONTOGRAMA

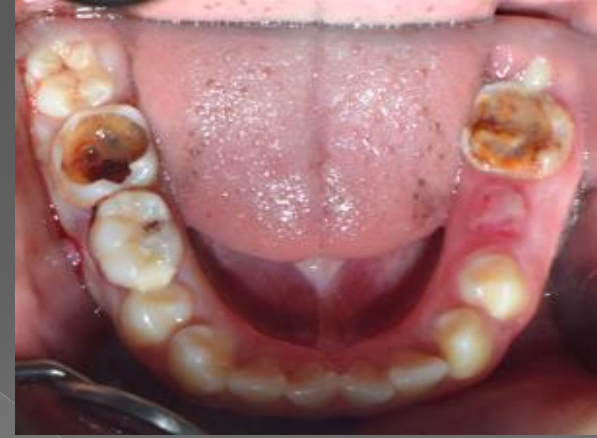
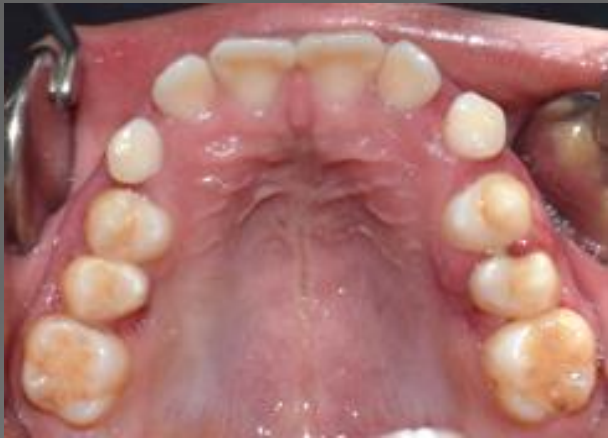
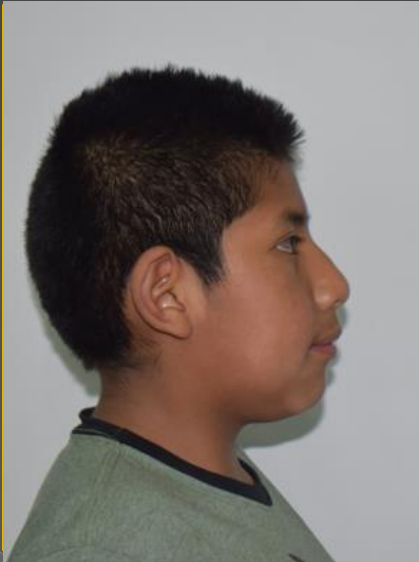DIAGNÓSTICO PRESUNTIVO

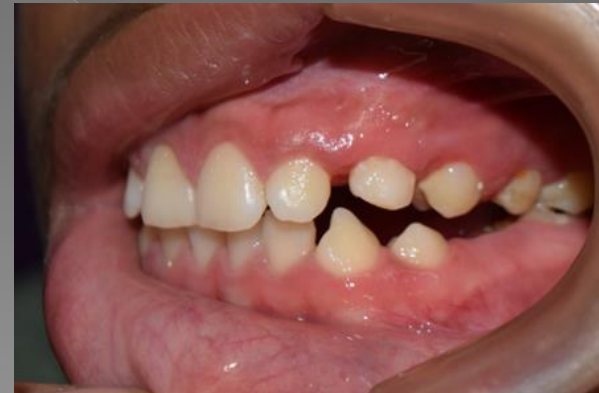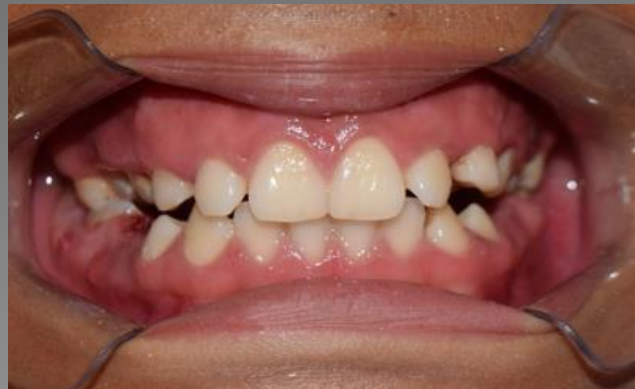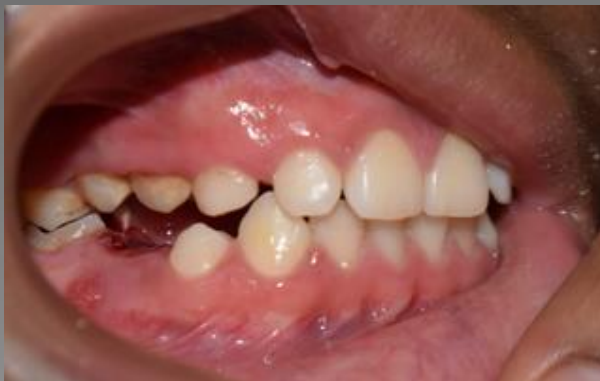- TEJIDOS BLANDOS:
 - Frenillo Lingual inferior hipertrófico
 - Anguiloglosia
- TEJIDOS DUROS:
 - Remanente dentario con caries 8.5
 - Absceso alveolar crónico 4.6
 - Lesión de carie amplia 3.6

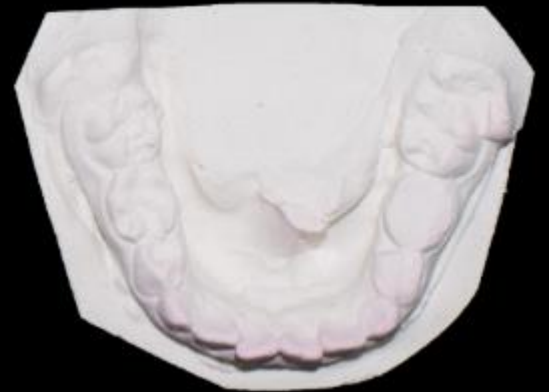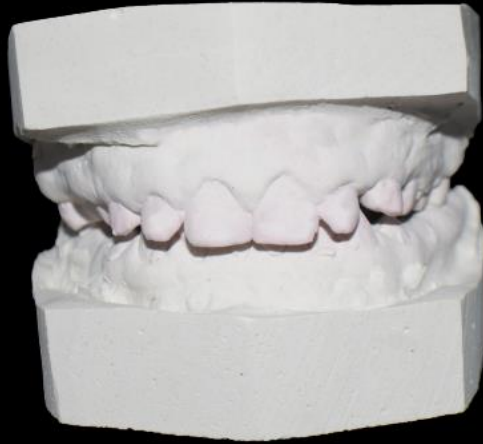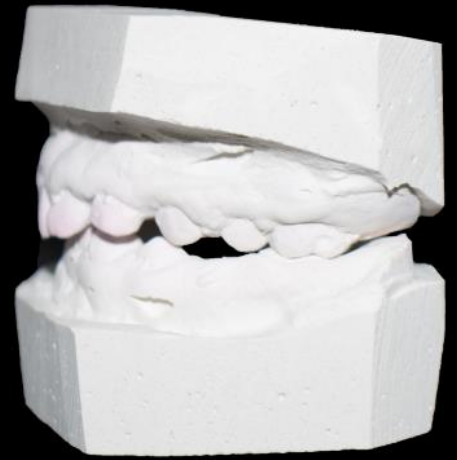Plan de trabajo para el diagnóstico definitivo

- **Set fotográfico**
- **Modelos de Estudio**
- **Radiografías:**
 - Panorámica

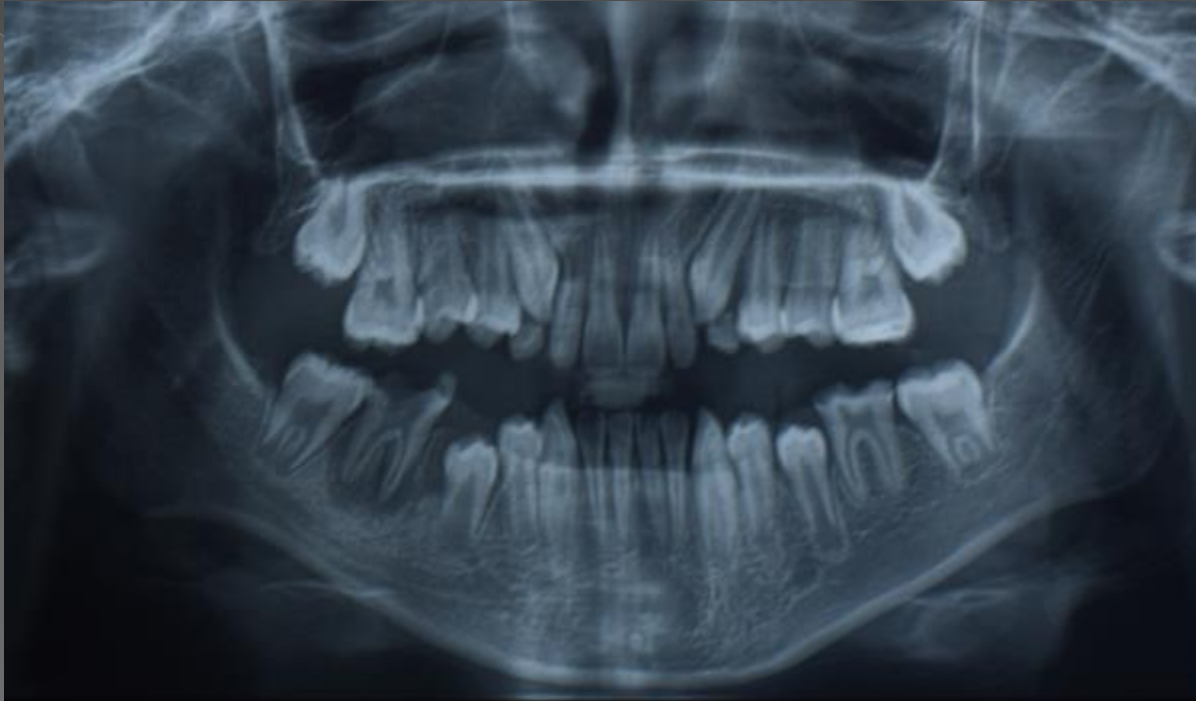

Nombre A.T.Q.
Edad 11 AÑOS
Fecha inicio 25/01/2019

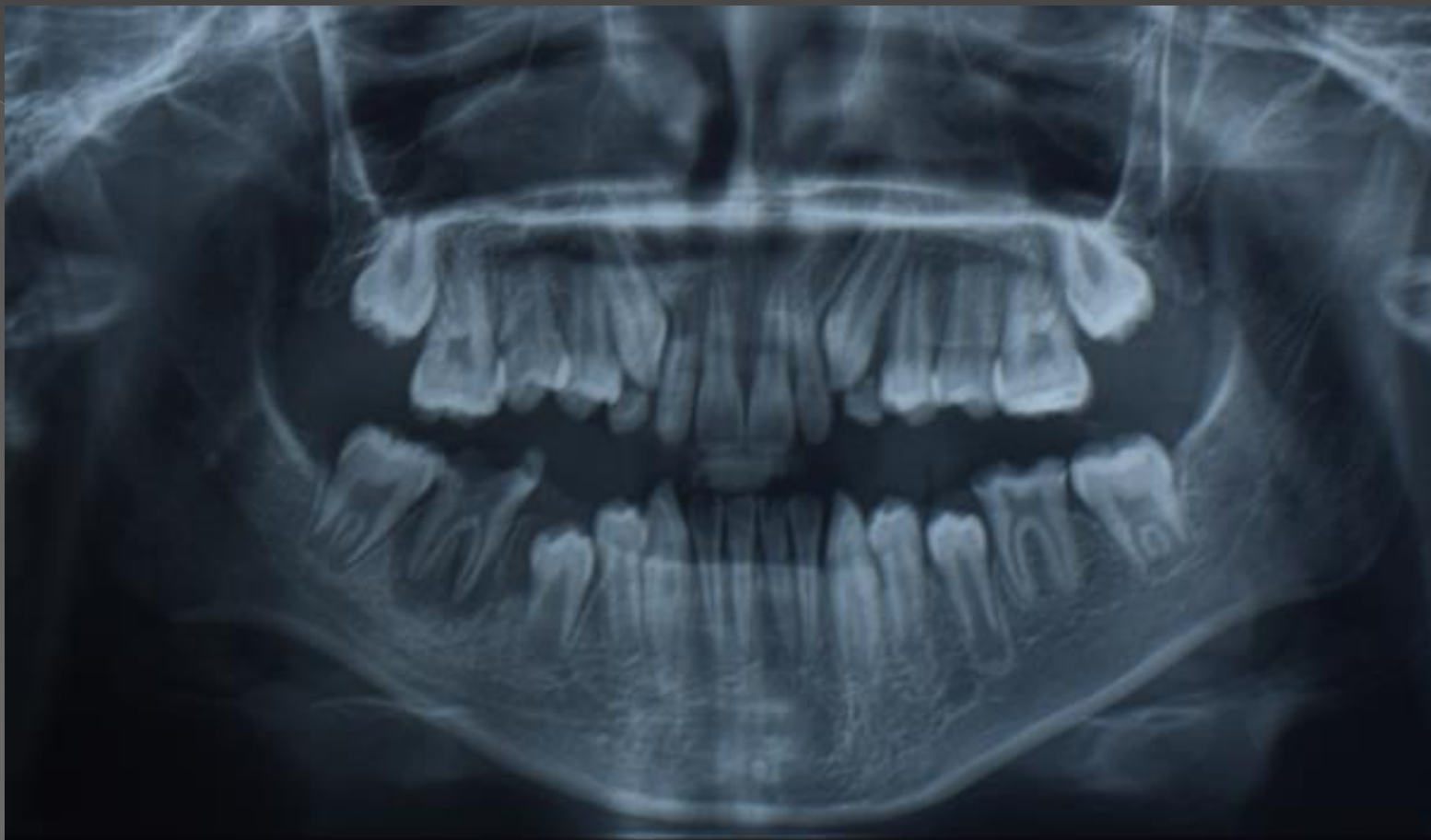



RX PANORÁMICA



- Vías Aéreas: aparentemente vías aéreas despejadas.
- Senos maxilares: aparentemente sin alteraciones.
- ATM: no presenta desgastes, ni alteraciones en forma y tamaño



1° CUADRANTE	2° CUADRANTE	3° CUADRANTE	4° CUADRANTE
Pza. 1.1 (E. N. 10)	Pza. 2.1 (E. N. 10)	Pza. 4.1 (E. N. 10)	Pza. 4.1 (E. N. 10)
Pza. 1.2 (E. N. 10)	Pza. 2.2 (E. N. 10)	Pza. 3.2 (E. N. 10)	Pza. 4.2 (E. N. 10)
Pza. 6.3 Proceso de rizólisis	Pza. 5.3 Proceso de rizólisis	Pza. 3.3 (E. N. 10)	Pza. 4.3 (E. N. 10)
Pza. 1.4 (E. N. 9)	Pza. 2.4 (E. N. 9)	Pza. 3.4 (E. N. 9)	Pza. 4.4 (E. N. 9)
Pza. 1.5 (E. N. 9)	Pza. 2.5 (E. N. 9)	Pza. 3.5 (E. N. 8)	Pza. 4.5 (E. N. 7)
Pza. 1.6 (E. N. 10)	Pza. 2.6 (E. N. 10)	Pza. 3.6 (E. N. 10)	Pza. 4.6 (E. N. 10)
Pza. 1.7 (E. N. 8) NE	Pza. 2.7 (E. N. 8) NE	Pza. 3.7 (E. N. 8) NE	Pza. 4.7 (E. N. 8) NE
Pza. 1.3 (E. N. 8) NE	Pza. 2.3 (E. N. 8) NE	Pza. 3.8) no presenta	Pza. 4.8 no presenta

- 22 DIENTES ERUPCIONADOS
- 6 DIENTES NO ERUPCIONADOS

OBJETIVOS DE TRATAMIENTO

Mejorar calidad de vida

Reducir riesgo de caries

Mejorar su lenguaje

Asesorar dieta nutricional

Mejorar hábitos de higiene

PLAN DE TRATAMIENTO

- **FASE DE HIGIENE:**
 - Profilaxis
- **FASE PREVENTIVA:**
 - Aplicación de flúor barniz
- **FASE CORRECTIVA:**
 - Obturaciones de resina Pzas 3.6-4.6-4.7.
 - Cirugía del frenillo lingual
- **FASE DE MANTENIMIENTO:**
 - Profilaxis
 - Fisioterapia
 - Terapia de lenguaje
 - Visita al odontólogo cada 3 meses

Programación del plan de tratamiento

1ra. Cita: Historia Clínica, fotografías extraorales e intraorales, radiografía panorámica.

2da Cita: exodoncia pza 8.5

3ra. Cita: apertura cameral y medicación 4.6

remoción de caries con recubrimiento pulpar 3.6

4ta. Cita: Profilaxis y aplicación de flúor barniz

5ta. Cita: frenectomía

6ta. Cita: obturación endodoncia 4.6

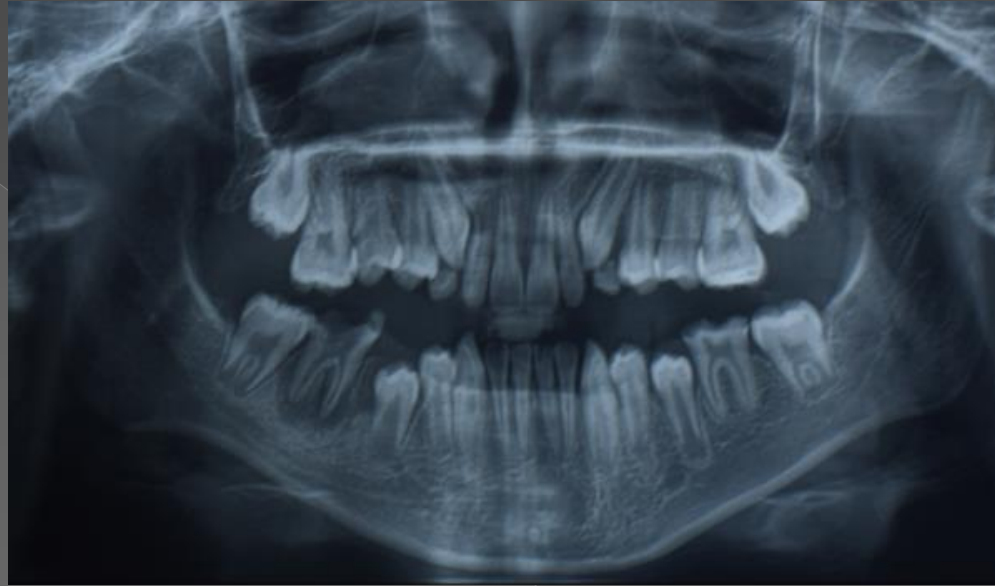7ma cita: coronas de resinas 4.6-3.6

8va. Cita: control de la endodoncia Y el recubrimiento pulpar

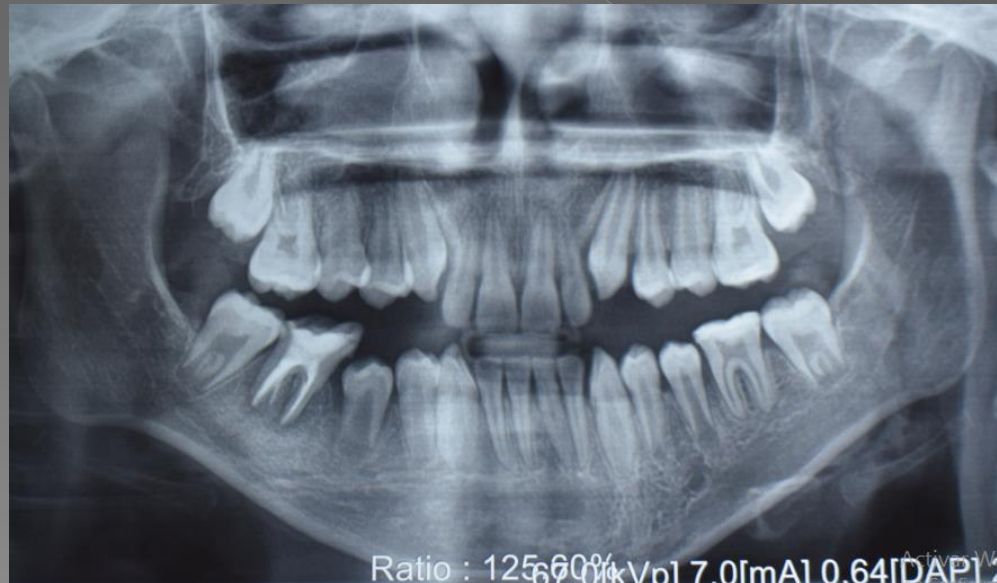TRATAMIENTOS REALIZADOS

- PROFILAXIS CON FLÚOR BARNIZ
- EXODONCIA (PZAS 8.5)
- ENDODONCIA (PZAS 4,6)
- ENDO CROWN (PZAS 4.6)
- RECUBRIMIENTO PULPAR DIRECTO BIODENTIN (PZAS 3.6)
- 01 RESINA FOTOCURADA COMPUESTA (PZAS 3.6-4,7)
- CIRUGÍA BUCAL QUIRÚRGICA (FRENECTOMÍA LINGUAL)

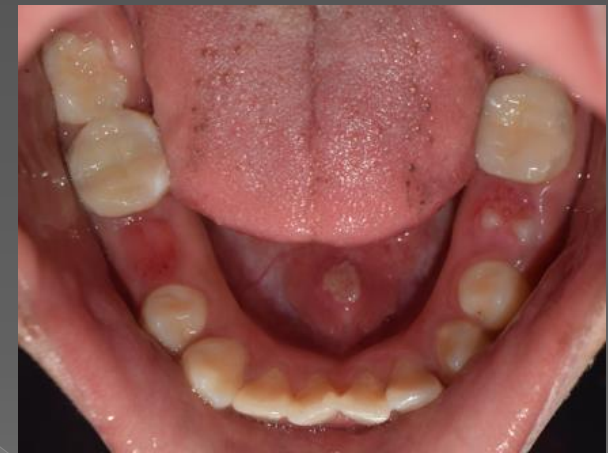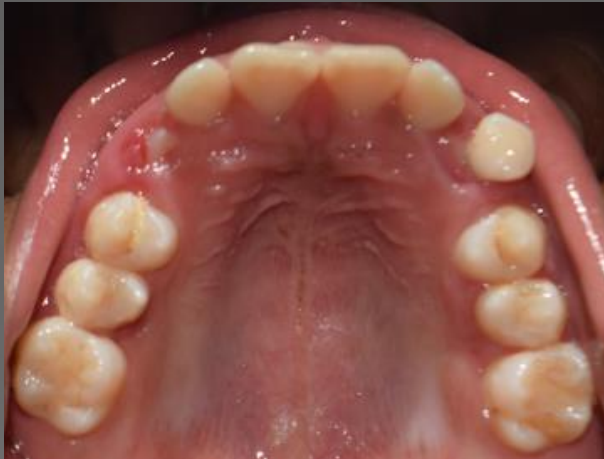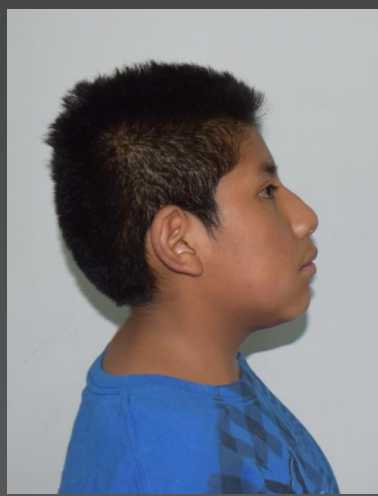RX PANORÁMICA



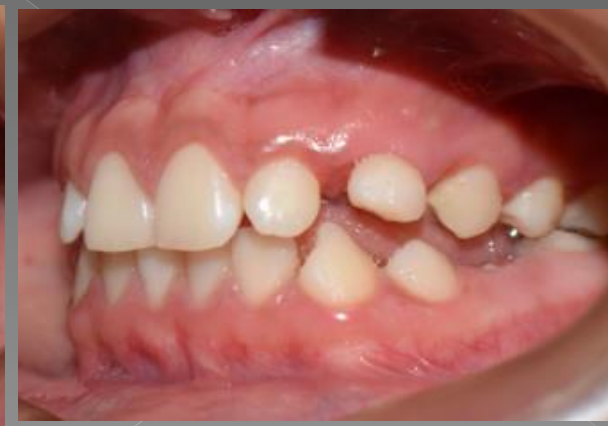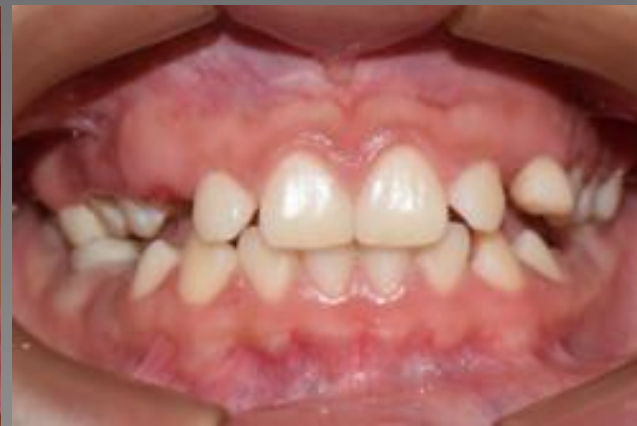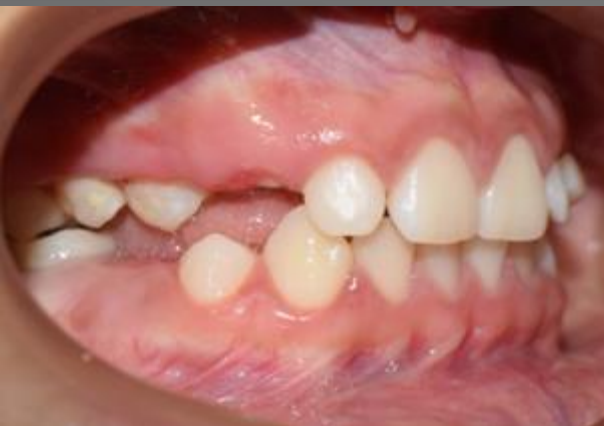FECHA
09/02/2019



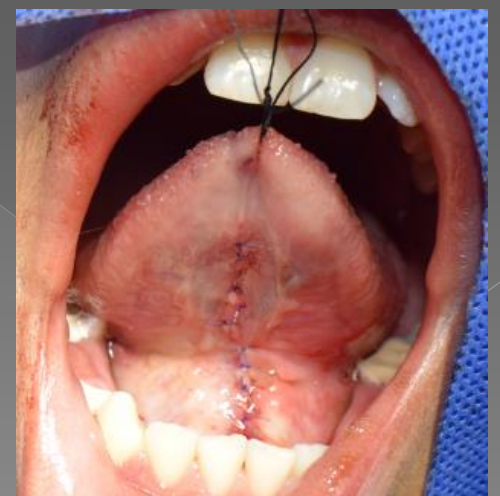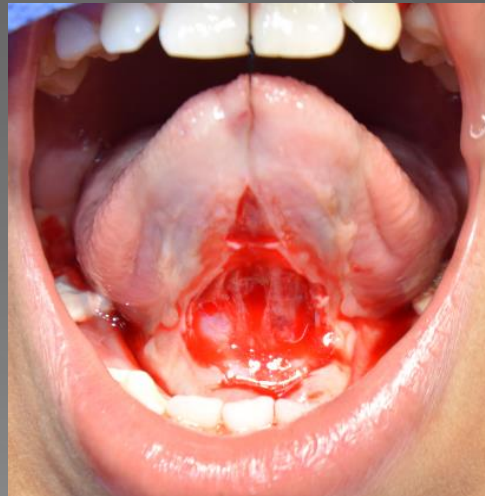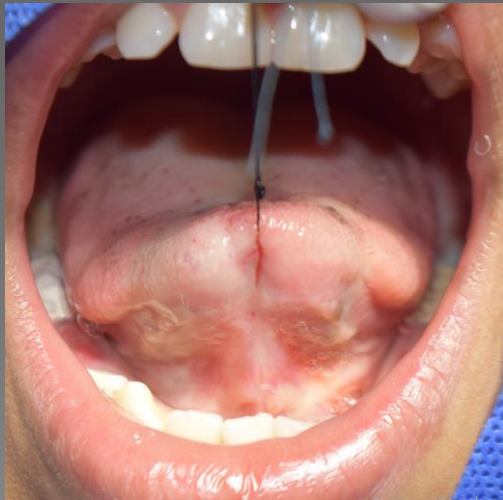
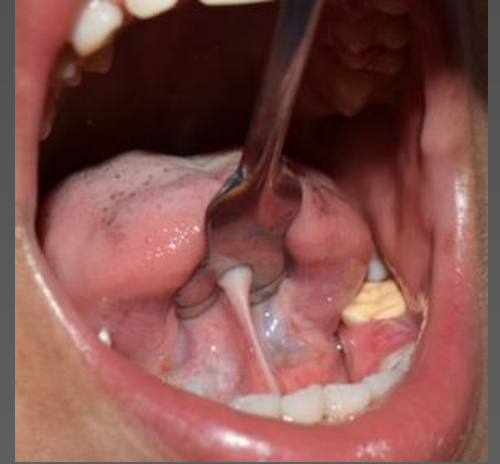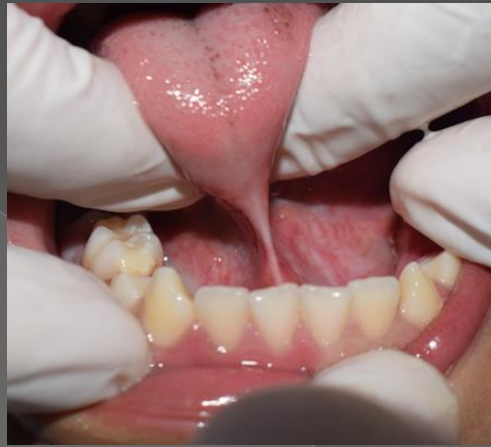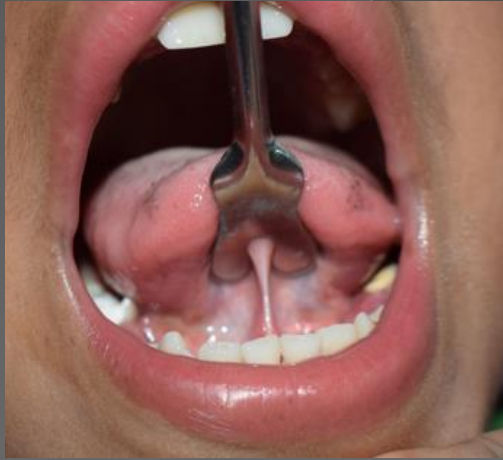FECHA
24/03/2019

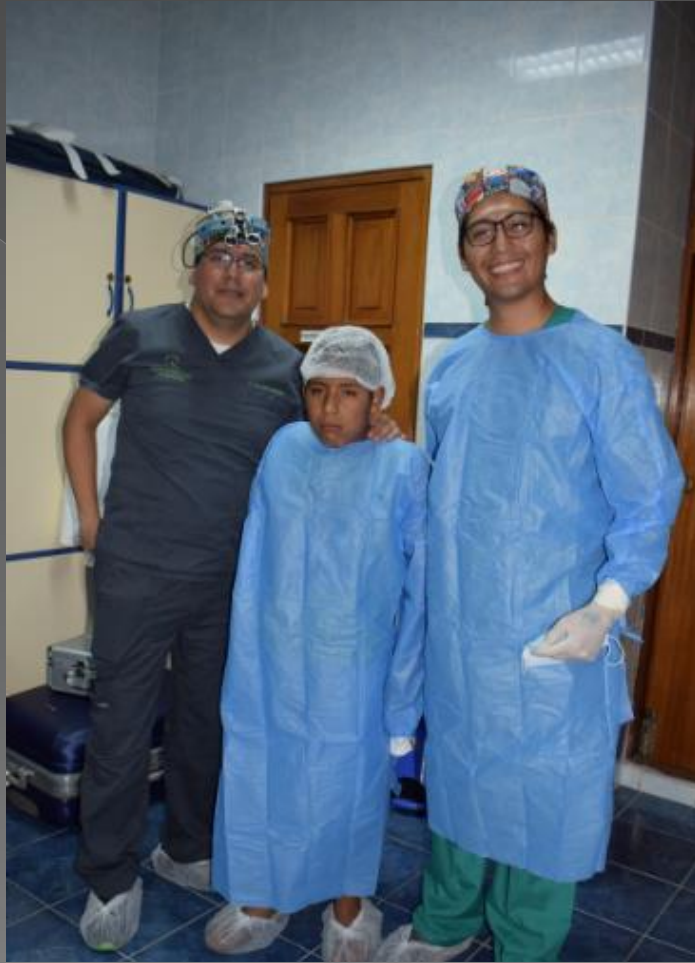

Nombre A.T.Q
FECHA DE ALTA
Fecha 09/03/19



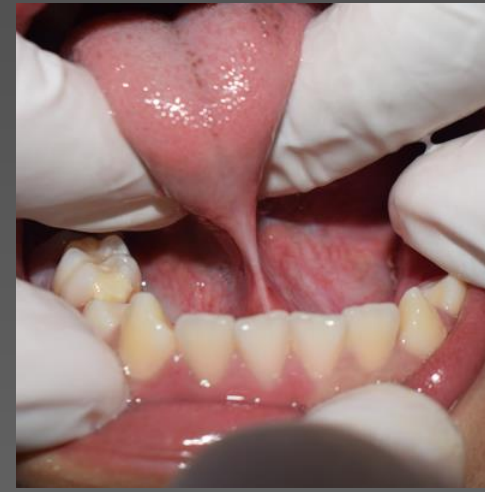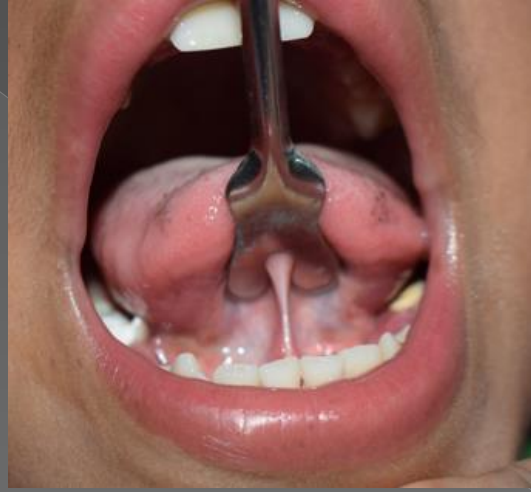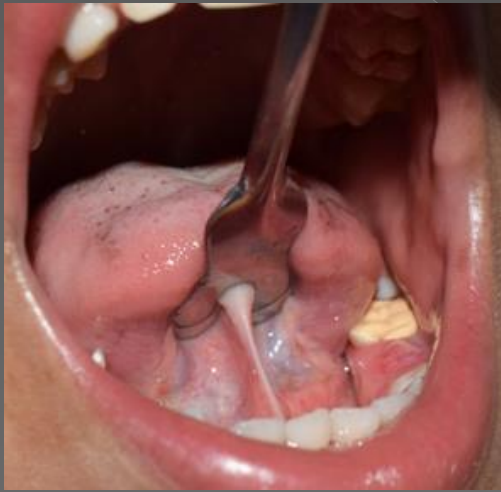INTERCONSULTA CON CIRUGÍA



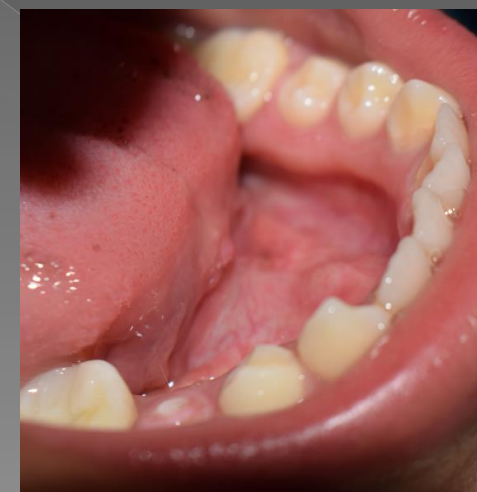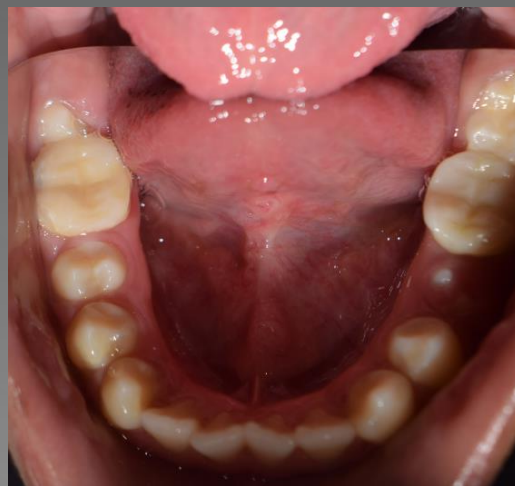

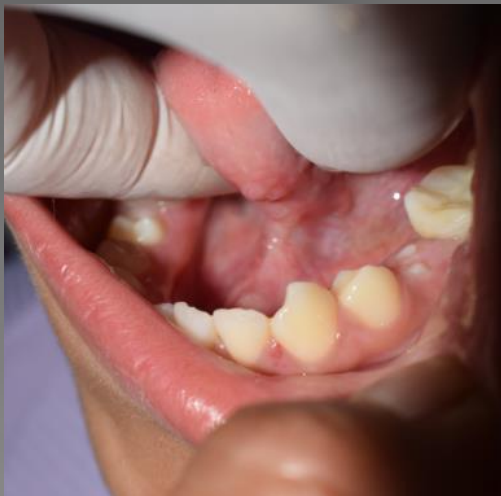
REGISTROS DE AVANCE

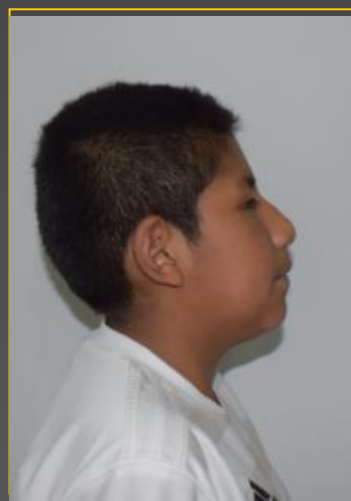REGISTROS DE COMPARACIÓN



15/02/19

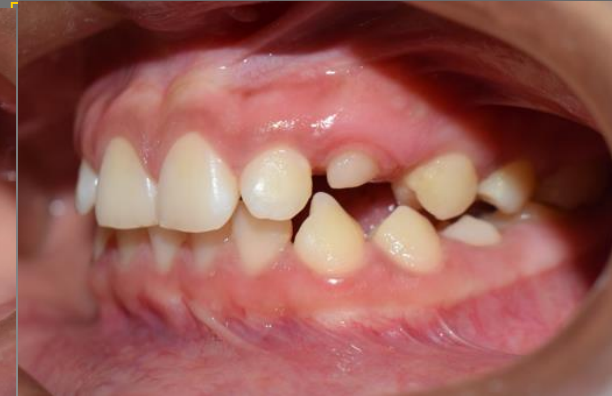
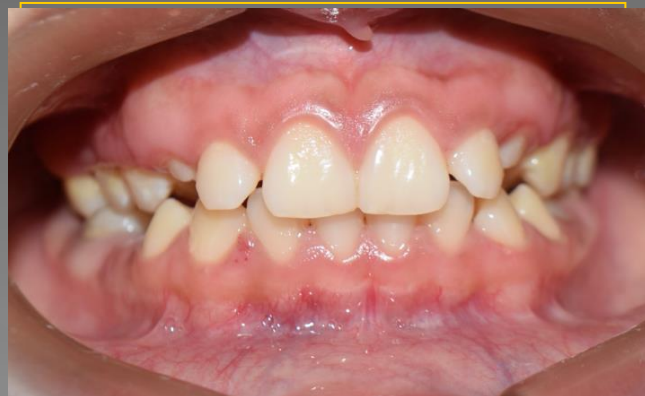
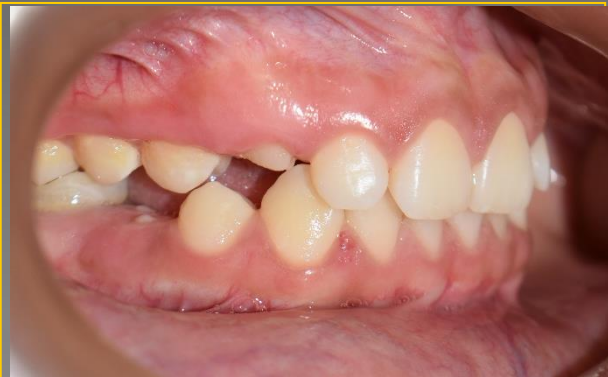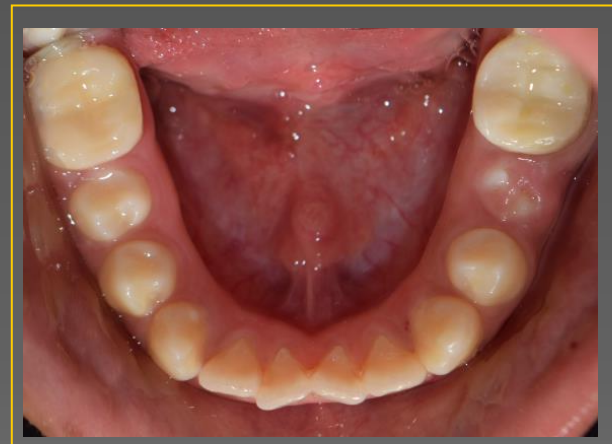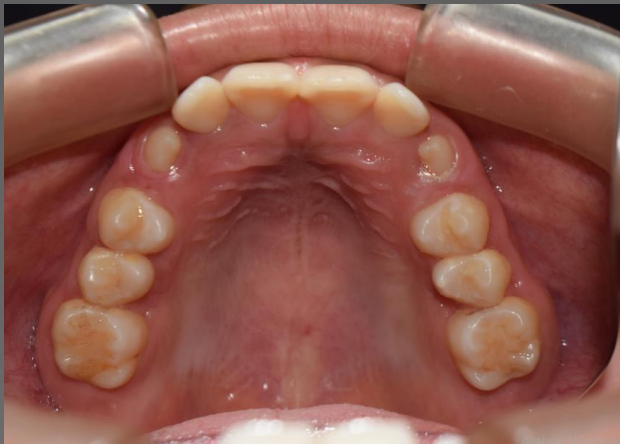09/03/19



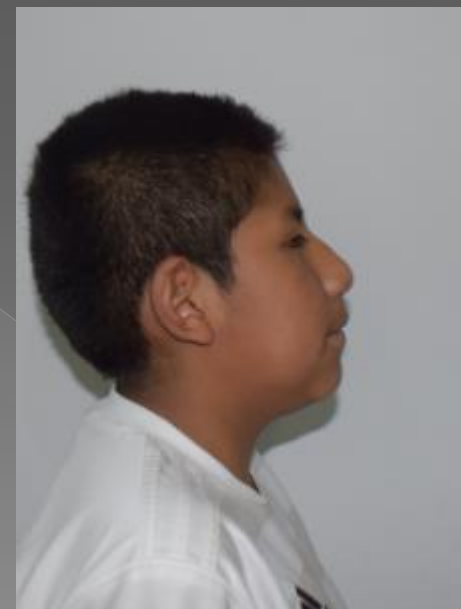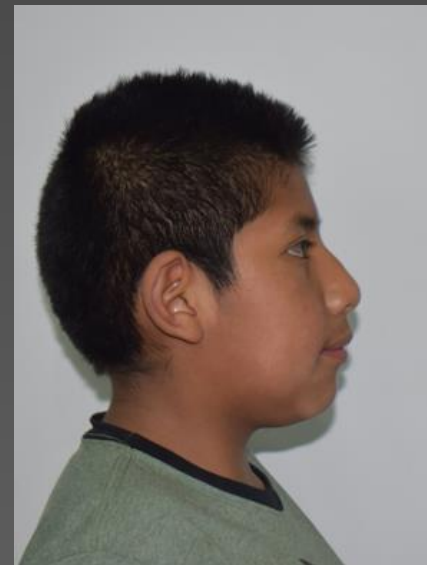Nombre A.T.Q

FECHA DE FINALIZACIÓN 09/03/19



REGISTROS DE COMPARACIÓN

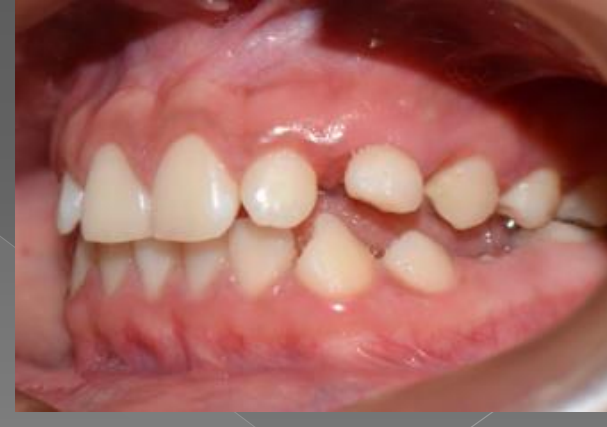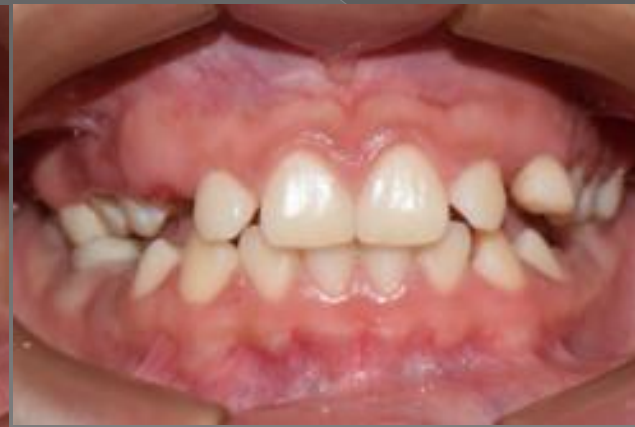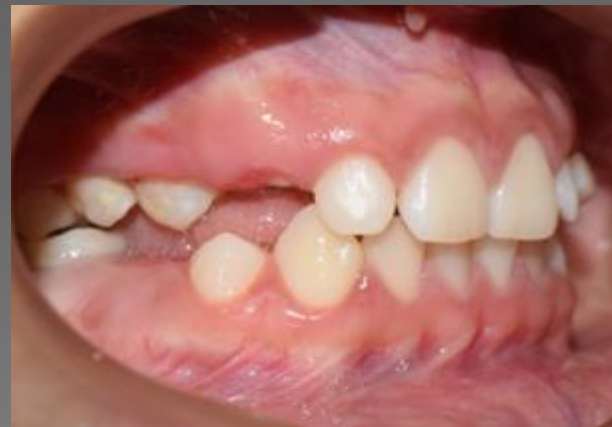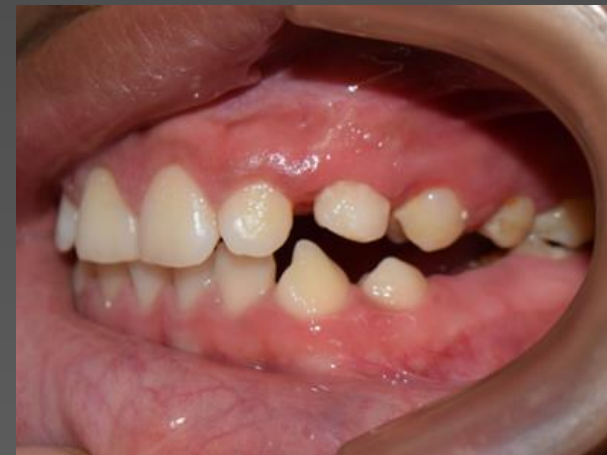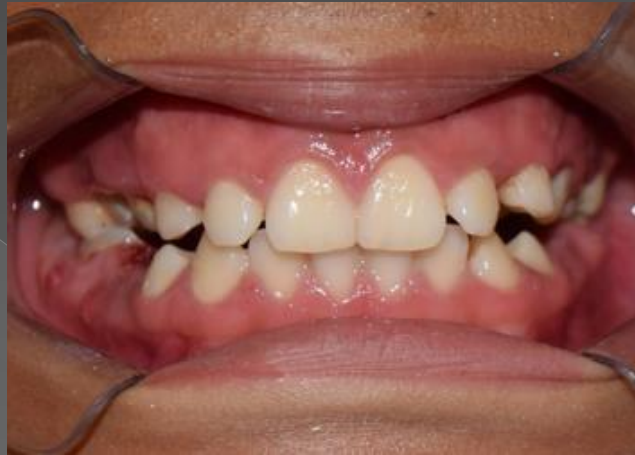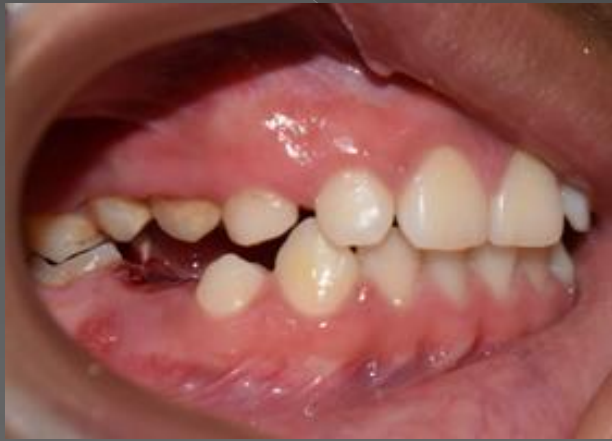25/01/19



Tiempo de Tratamiento:

09/03/19

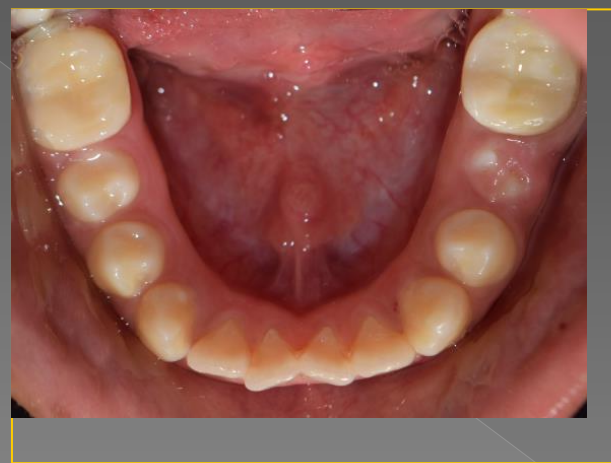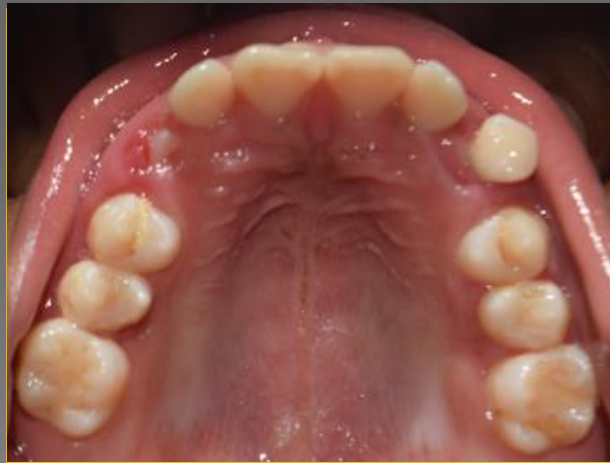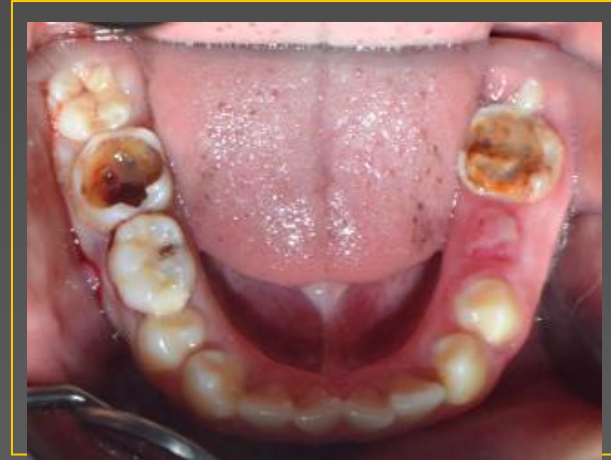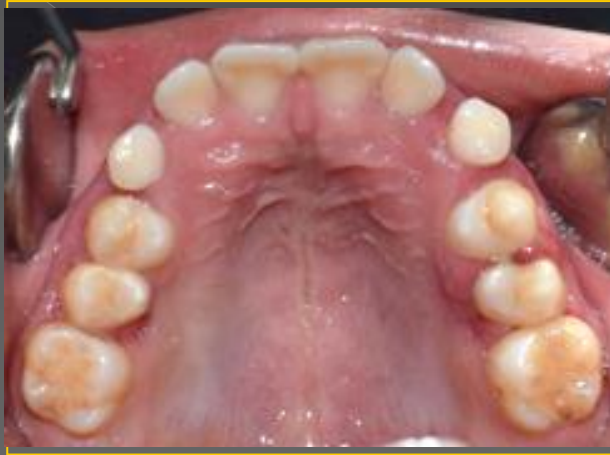25/01/19



09/03/19

Tiempo de Tratamiento:

25/01/19



09/03/19

Tiempo de Tratamiento: