

UNIVERSIDAD PRIVADA DE TACNA
FACULTAD DE CIENCIAS DE LA SALUD



PRESENTACIÓN DE CASO CLÍNICO ODONTOPEDIATRÍA

ANAMNESIS

FILIACIÓN

- Nombre: F.A.P
- Edad: 2 años y 11 meses.
- Sexo: Femenino Raza: Mestiza Religión: Católica
- Domicilio: Urb. El Portal A-2 Villa Hermosa
- Teléfono: 052-412585
- Lugar y fecha de nacimiento: 02/05/2016 Tacna
- Procedencia: Tacna
- Grado de Instrucción: inicial
- Persona Responsable: Shyrley Paripanca.



ANAMNESIS

- **MOTIVO DE LA CONSULTA**

la madre refiere: "mi hija no puede dormir en las noches por el dolor de muela".

- **HISTORIA DE LA ENFERMEDAD:**

No presenta.

ANAMNESIS

- **ANTECEDENTES MÉDICOS: (RESUMEN DE LA HC)**
- No presenta Antecedentes de familiares. No tuvo ninguna experiencia quirúrgica médica, no ha tenido ninguna enfermedad de gravedad.
- No presenta alergias

- **ANTECEDENTES ESTOMATOLÓGICOS: (RESUMEN DE LA HC)**
- ◉ Ha recibido evaluaciones en los centros de salud. Paciente no receptiva
- ◉ Presenta mala higiene oral, se cepilla a veces.

EXAMEN FISICO GENE

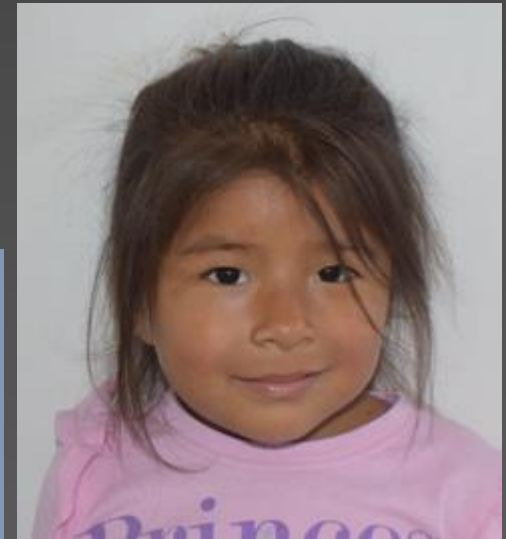EXAMEN FÍSICO GENERAL:

- ◉ Estado general: Bueno(X) Regular () Malo ()
- ◉ Actitud: Activo () Pasiva () Obligada (X)
- ◉ Fascies: Compuesta (X) Ansiosa () Acromegálica ()
- ◉ Piel y anexos: sin lesiones ni alteraciones.
- ◉ Peso: 14 kg. Talla:85 cm
- ◉ Funciones vitales: P.A. 100 /70 mm hg Resp.: 17 Temp:
36.5 °C Pulso: 76 pulsos por minuto
- ◉ Psíquico elemental: Percepción: Normal Oriental: buena
 - Conducta: no receptiva
 - Lenguaje: normal.

EXAMEN CLINICO GENERAL

A. Examen Clínico Extraoral

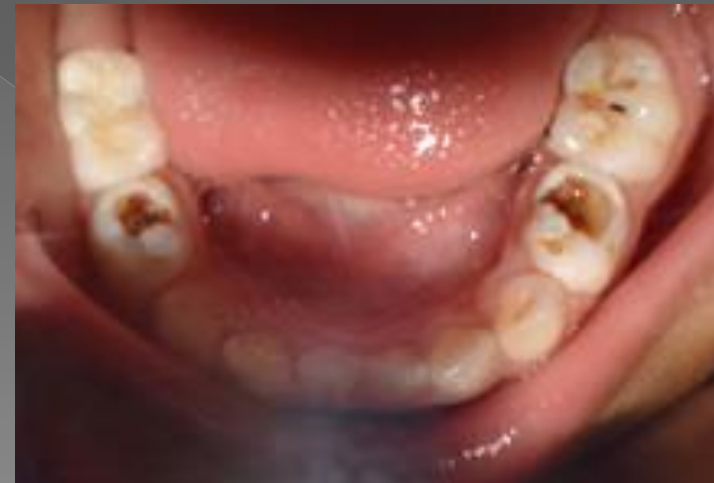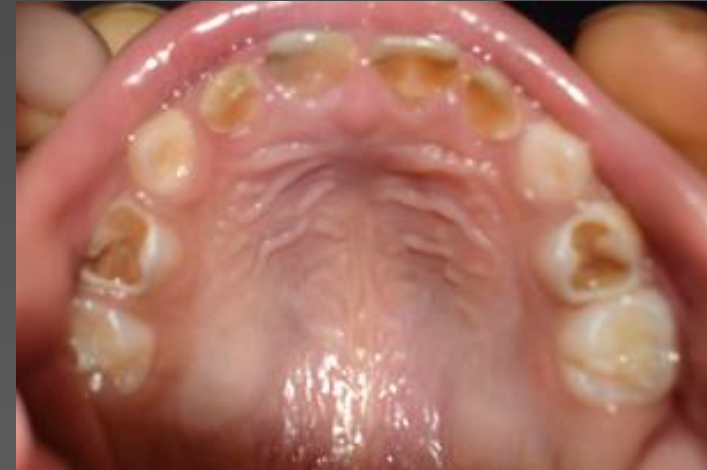- Forma de Cráneo: normocefalo
- Forma de la Cara: normo facial
- Simetria Facial: simetria facial
- Perfil Antero Posterior: convexo
- Perfil Vertical: normodivergente
- Maxilares: sin alteraciones
- Musculatura: tonificados
- Fonación: sin alteracion
- Deglución: sin alteracion
- Respiración: buconasal
- Hábitos: ninguno

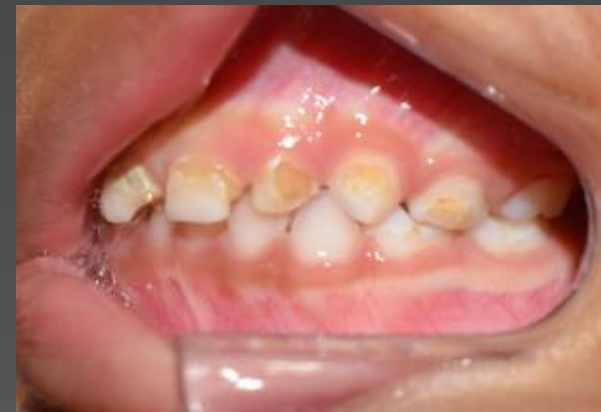
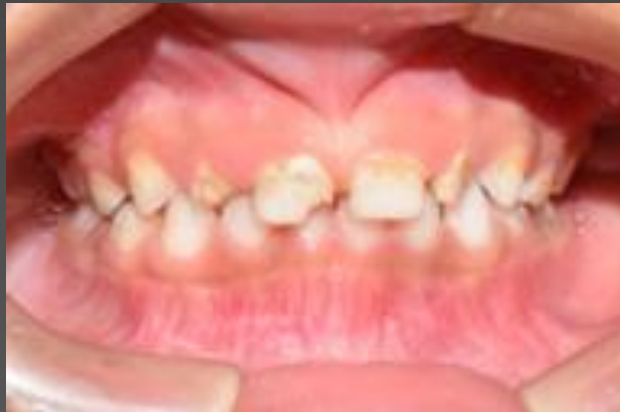
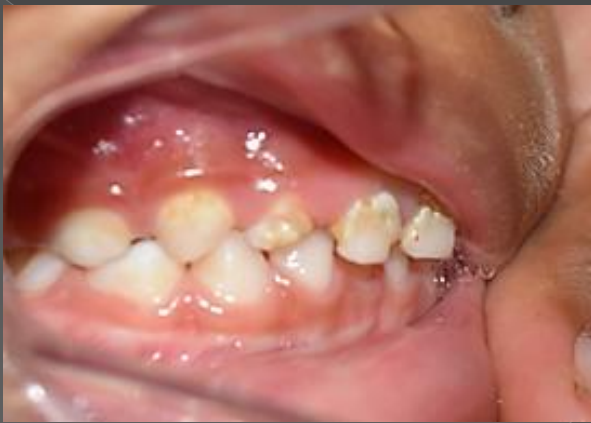s Examen Clínico Intraoral

TEJIDOS BLANDOS

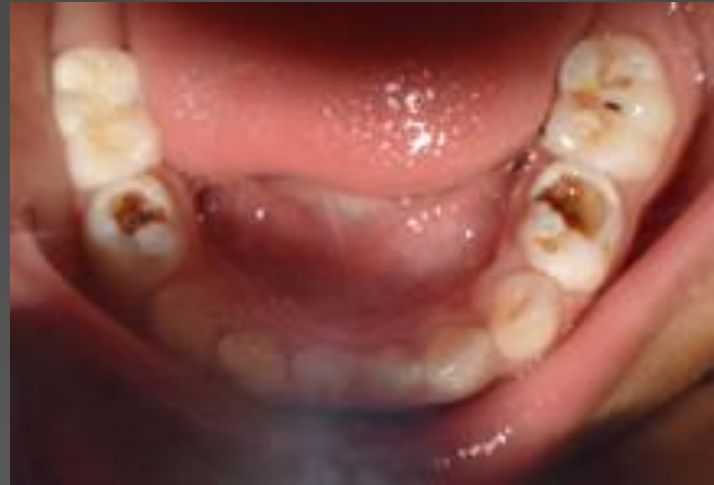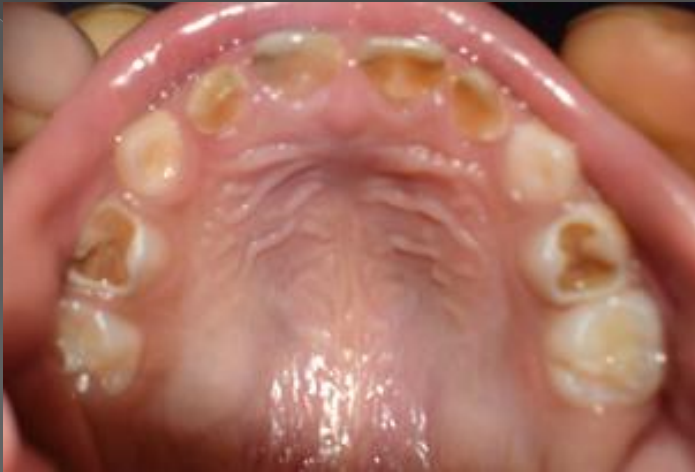- **Labios** : hmedos
- **Encía** : inflamados
- **Frenillos** : mucosos elasticos
- **Paladar Duro**: no presenta lesiones
- **Paladar Blano**: no presenta lesiones
- **Orofaringe** : sin alteracion
- **Lengua** : saburra
- **Piso de Boca** : permiabile, vascularizado





OCLUSION

| | | |
|------------------------------------|-----------------------------|-----------------------------|
| Entrecruzado Vertical : | <u>2 mm</u> | |
| Entrecruzado Horizontal : | <u>2mm</u> | |
| Línea Media Superior : | <u>centrada</u> | |
| Línea Media Inferior : | <u>centrada</u> | |
| RMD : | <u>plano terminal recto</u> | RMI : <u>CLASE I</u> |
| RCD : | <u>plano terminal recto</u> | RCI : <u>CLASE I</u> |
| Diatemas : | <u>5,1-6.1</u> | |
| Giroversiones : | <u>NINGUNA</u> | |
| Apiñamiento : | <u>NO PRESENTA</u> | |
| Mordida Cruzada Anterior : | <u>NO PRESENTA</u> | |
| Mordida Cruzada Posterior : | <u>NO PRESENTA</u> | |
| Mordida Abierta : | <u>NO PRESENTA</u> | |
| Interferencias Oclusales : | <u>NO PRESENTA</u> | |

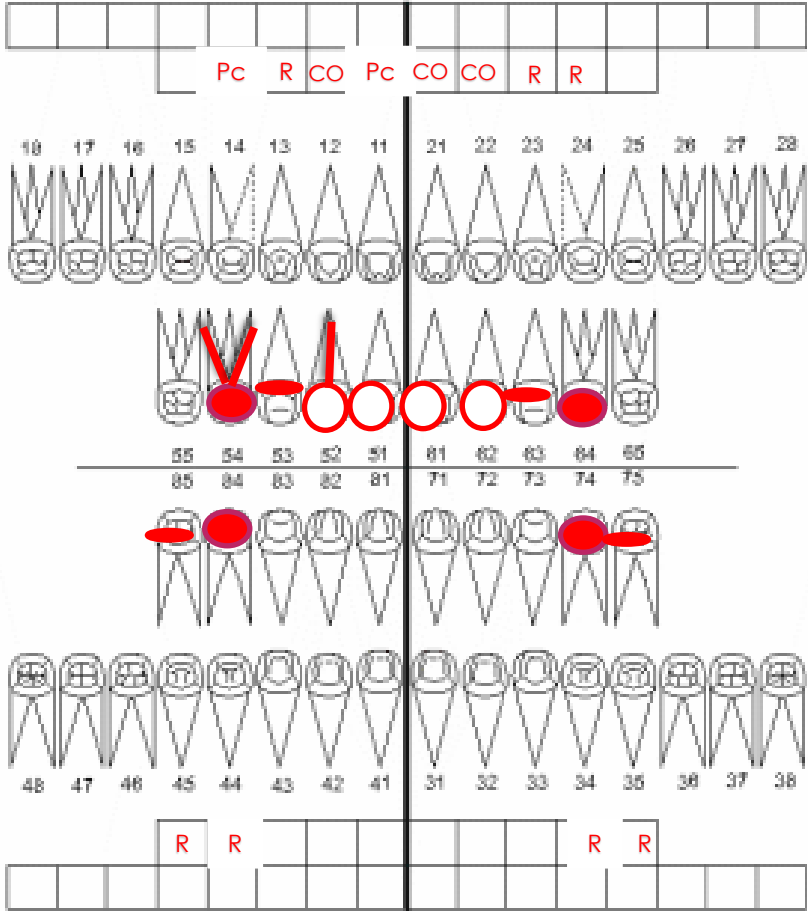


Forma de Arcos

Superior : OVALADO

Inferior : OVALADO

ODONTOGRAMA



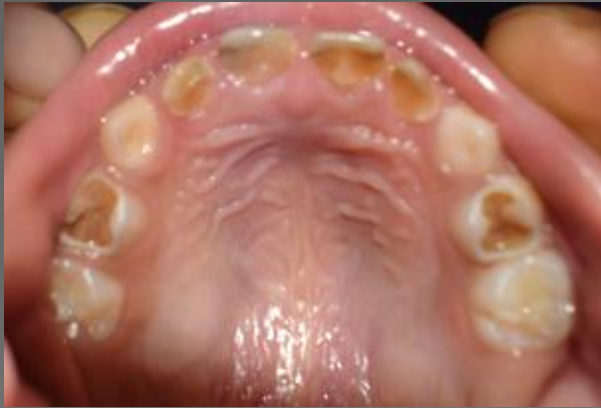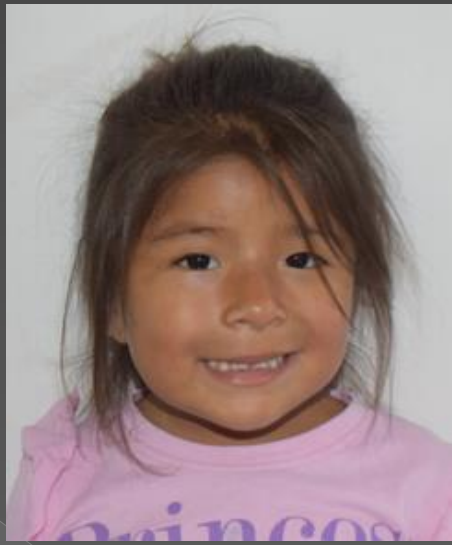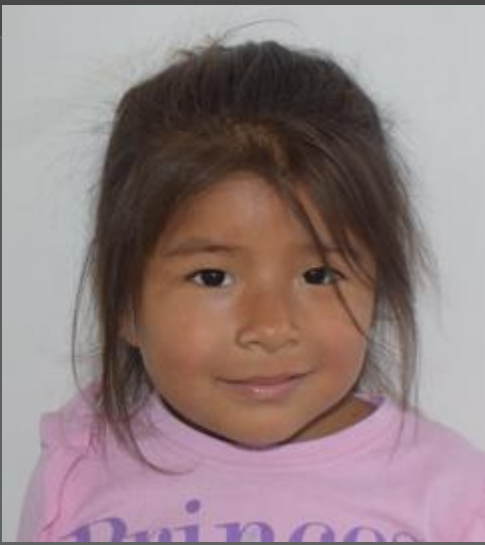DIAGNÓSTICO PRESUNTIVO

- TEJIDOS BLANDOS:
 - Inflamación de las encías

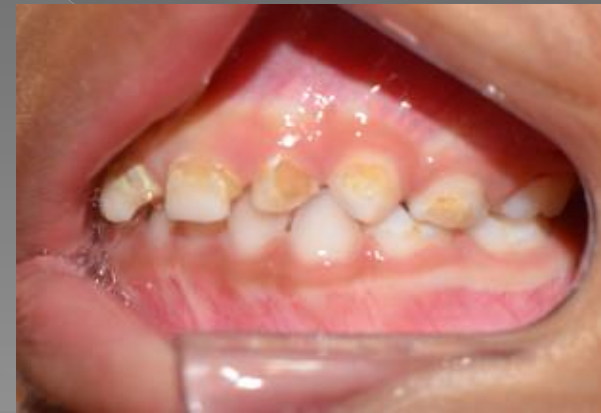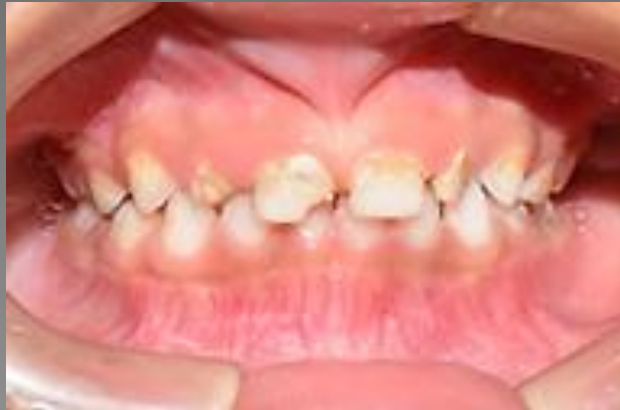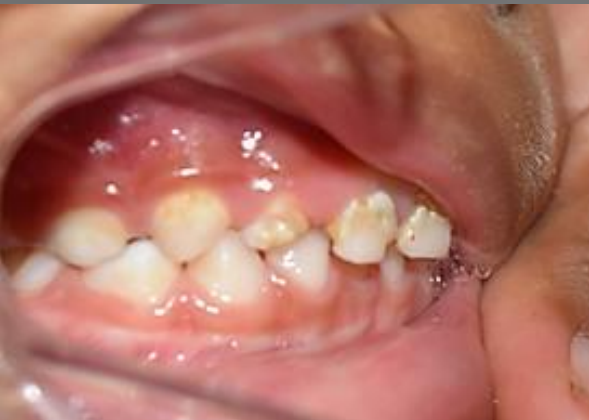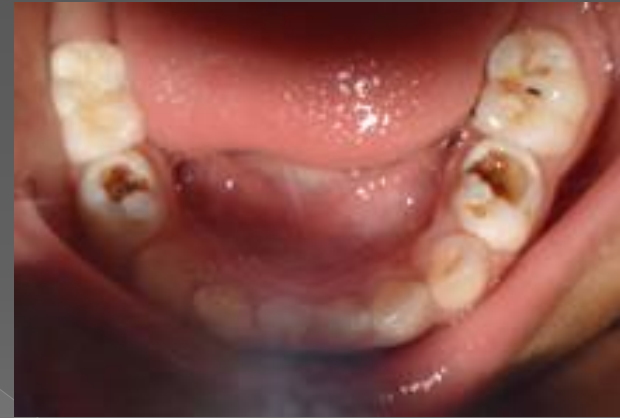- TEJIDOS DUROS:
 - Presenta caries : Pzas. 5.1-5.2-5.3-5.4-6.1-6.2-6.3-6.4-7.4-7.5-8.4-8.5
 - Tratamientos pulpares 5.4-5-2

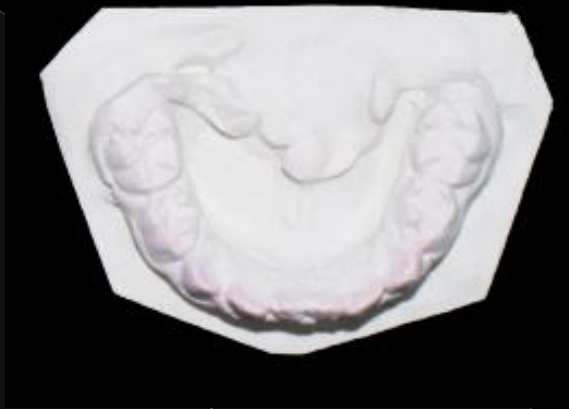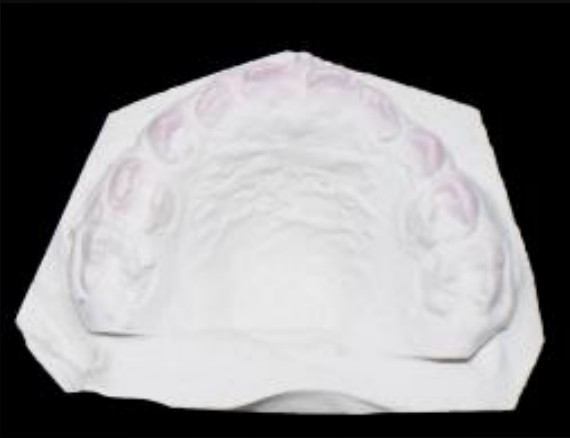
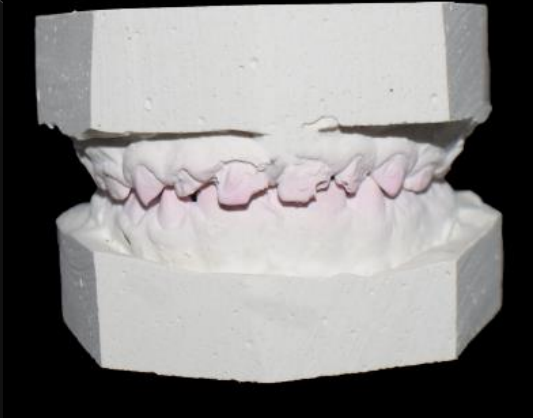Plan de trabajo para el diagnóstico definitivo

- **Set fotográfico**
- **Modelos de Estudio**
- **Radiografías:**
 - Panorámica



Nombre F.A.P.
iniciales
Edad 2 años
Fecha 10/02/2019

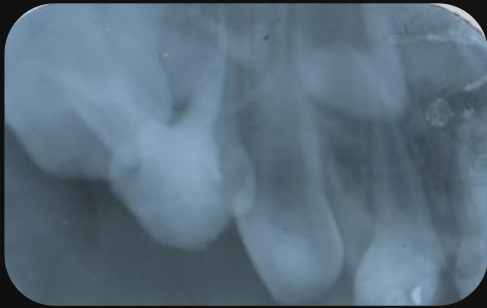



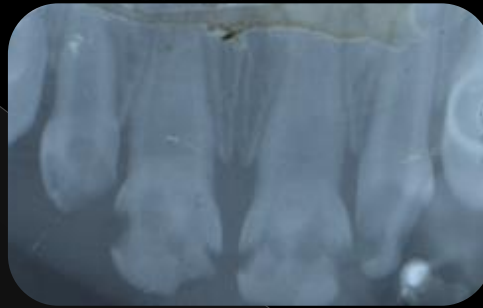Fecha

RX PERIAPICALES POR CUADRANTE

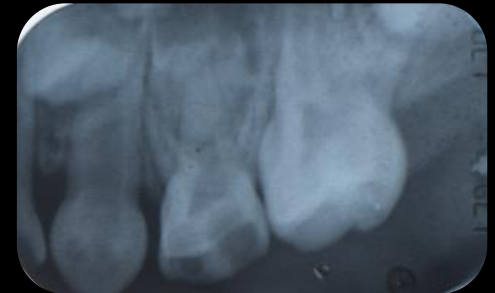
Rx 5.5-5.4-5.3



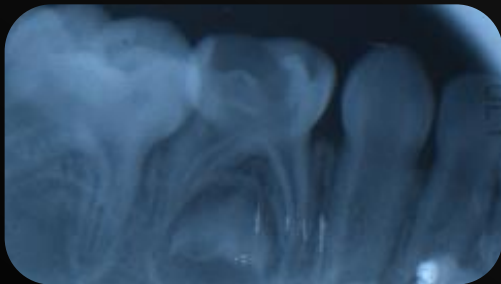Rx 5.2-5.1-6.1-6.2



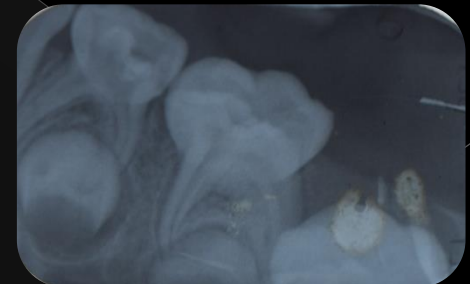Rx 6.3-6.4-6.5



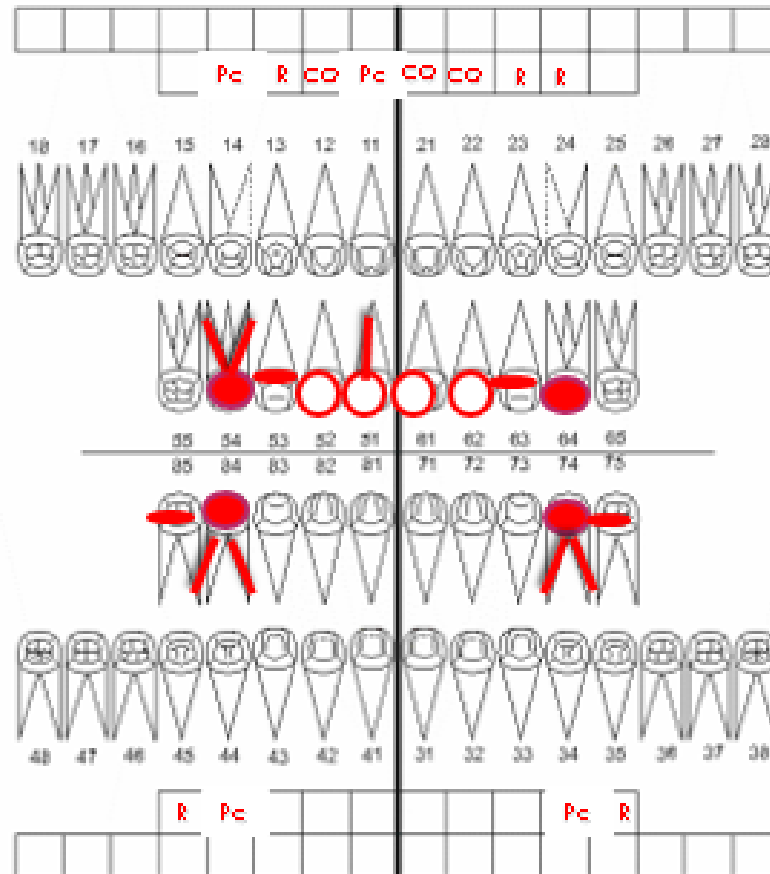
Rx 8.5-8.4-8.3



Rx 7.4-7.5



ODONTOGRAMA



OBJETIVOS DE TRATAMIENTO

Mejorar calidad de vida

Reducir riesgo de caries

Remineralización dental

Asesorar dieta nutricional

Mejorar hábitos de higiene

PLAN DE TRATAMIENTO

- **FASE DE HIGIENE:**

- Profilaxis

- **FASE PREVENTIVA:**

- Aplicación de flúor barniz

- **FASE CORRECTIVA:**

- tratamientos pulpares 7.4-5.4-5.1-8.4

- estauraciones fotocurables 7.4-5.4-5.3-6.3-7.5-8.5-6.4

- coronas de resina 5.1-5.2-6.1-6.2

- **FASE DE MANTENIMIENTO:**

- Profilaxis

- Fisioterapia

- Asesoría nutricional

- Visita al odontólogo cada 3 meses

Programación del plan de tratamiento

- 1ra. Cita: Historia Clínica, fotografías extraorales e intraorales, r
- 2da Cita: 1ra sedación midazolan
pulpectomia 7.4-5.4 restauraciones fotocurables 7.4-5.4
- 3ra. Cita: 2da sedación midazolan
pulpectomia 5.1
coronas de resina 5.1-5.2-6.1-6.2
resinas compuestas 5.3
- 4ta. Cita: restricción física
resinas simples 6.3-7.5-8.5
recubrimiento pulpar directo biodentin 6.4
pulpectomia 8.4 resina compuesta 8.4
profilaxis y aplicación de flúor gel.
- 5ta. Cita: control de los tratamientos pulpares

TRATAMIENTOS REALIZADOS

pulpectomía 7.4-5.4-5.1-8.4

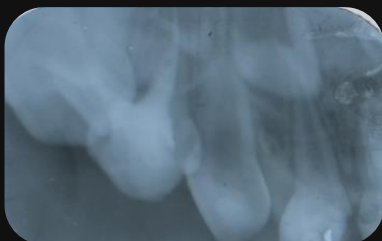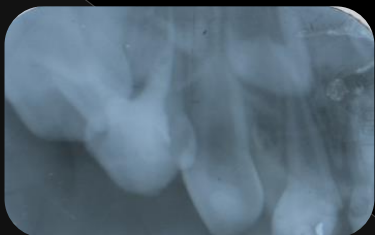restauraciones fotocurables 7.4-5.4-5.3-6.3-7.5-8.5-6.4

coronas de resina 5.1-5.2-6.1-6.2

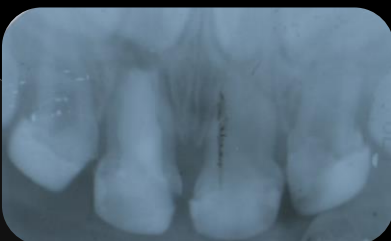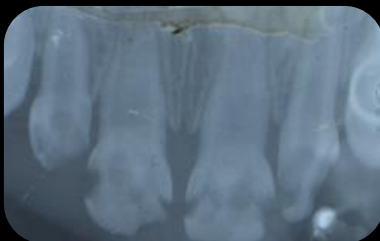recubrimiento pulpar directo biodentín 6.4

profilaxis y aplicación de flúor barniz

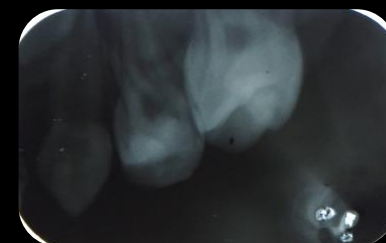
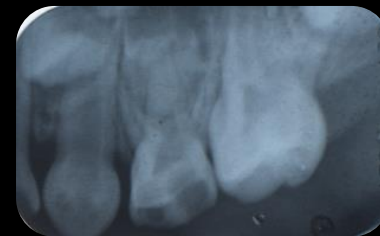
Rx 5.5-5.4-5.3



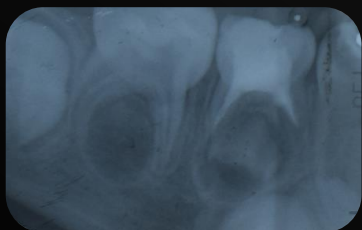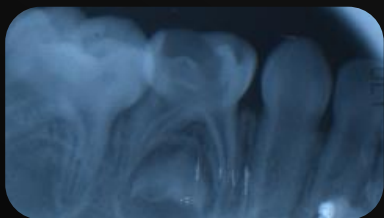
Rx 5.2-5.1-6.1-6.2



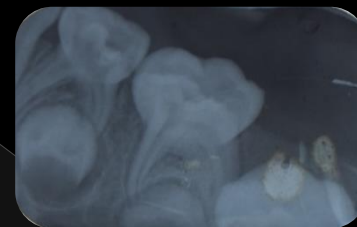
Rx 6.3-6.4-6.5



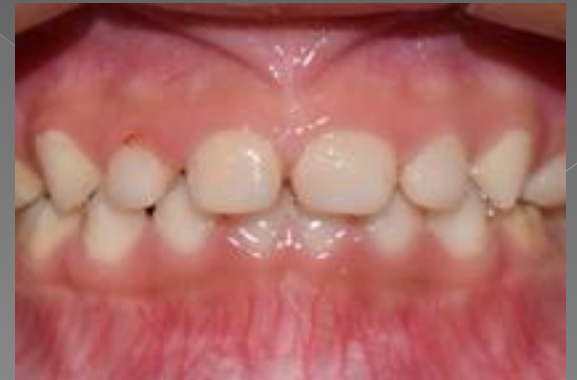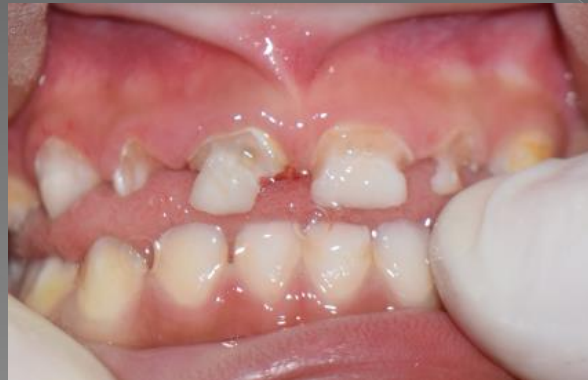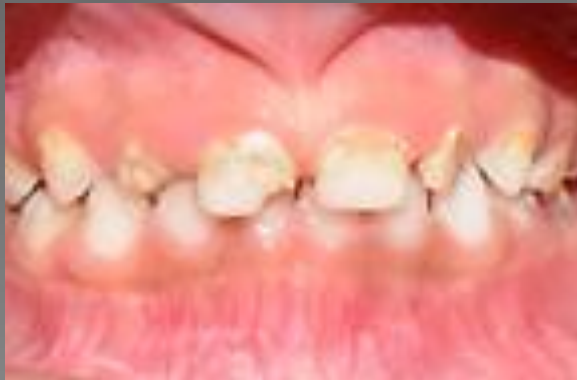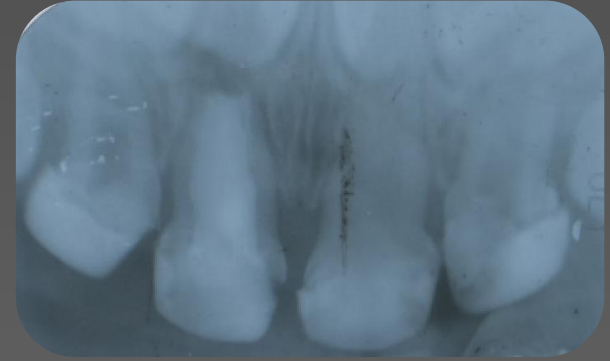
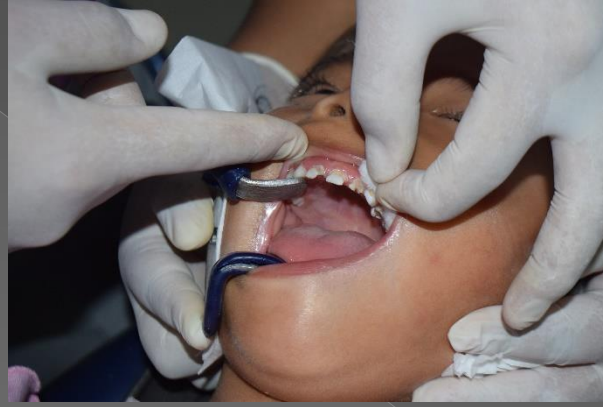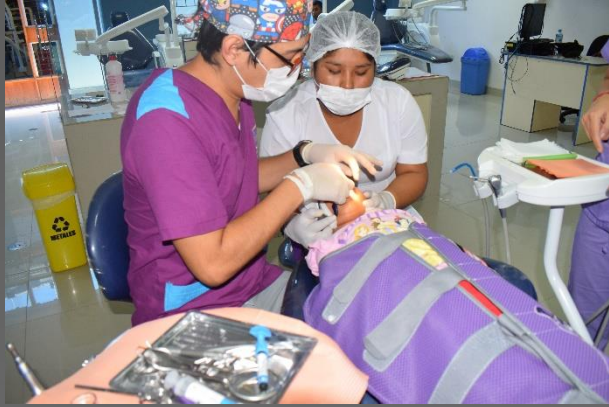Rx 8.5-8.4-8.3

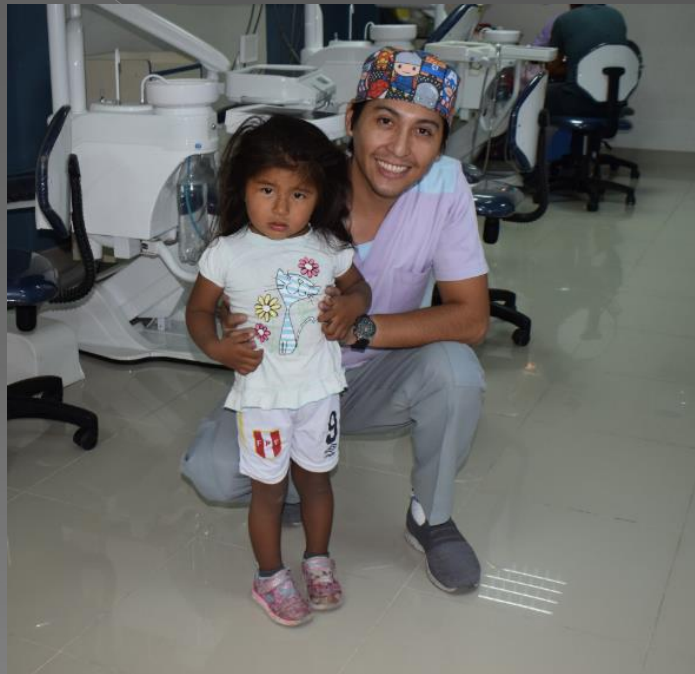

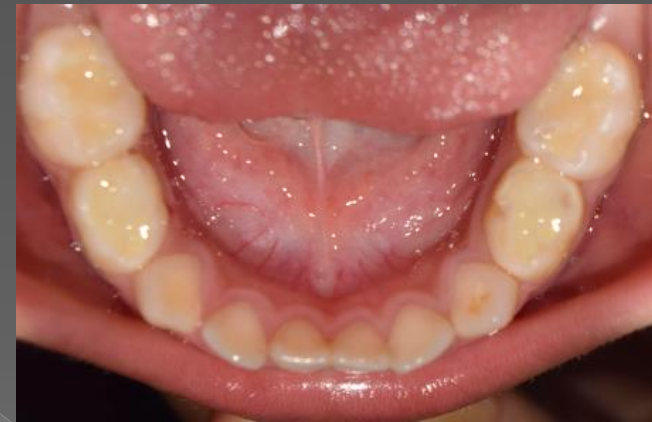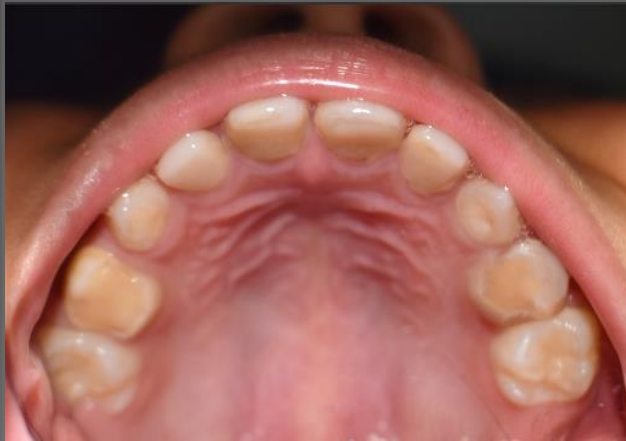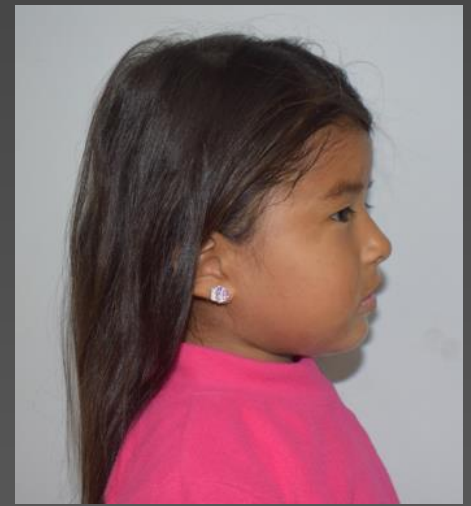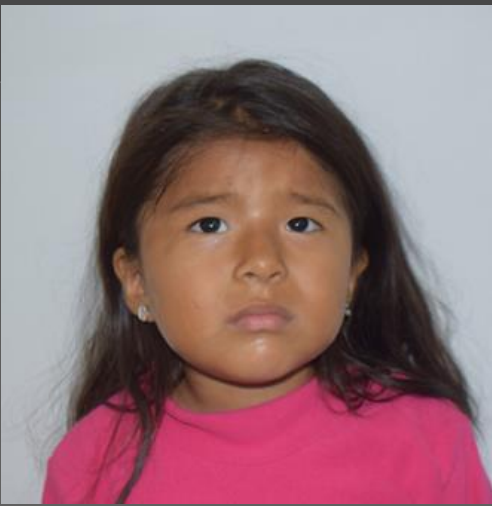Rx 7.4-7.5



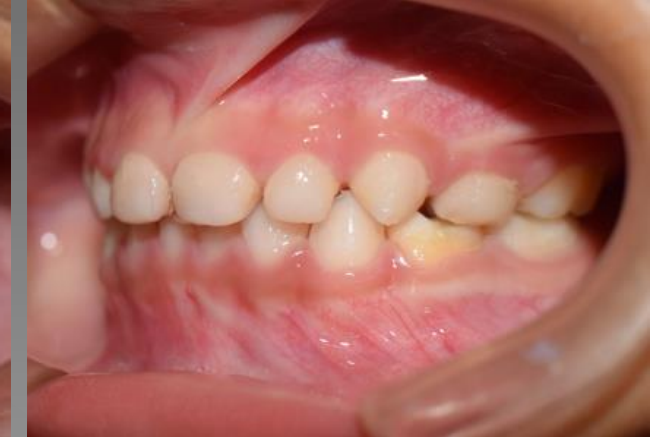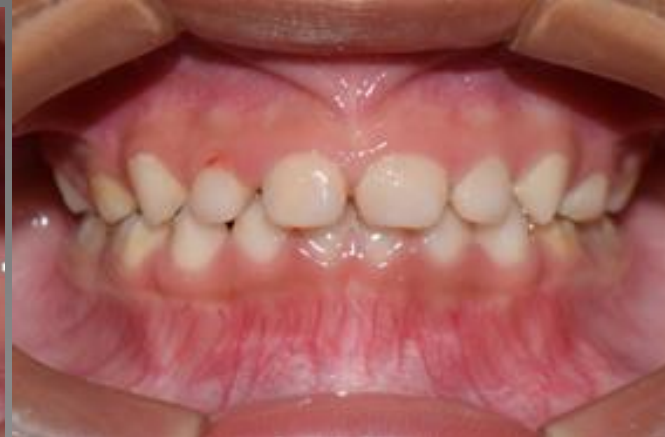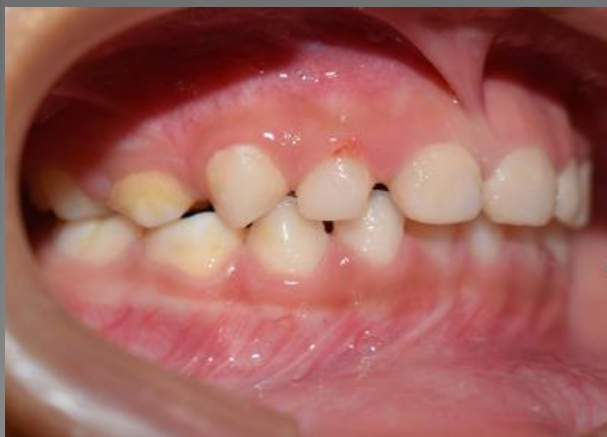REGISTROS DE AVANCE





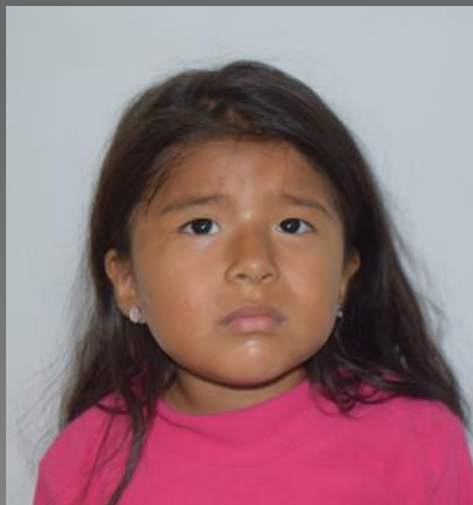
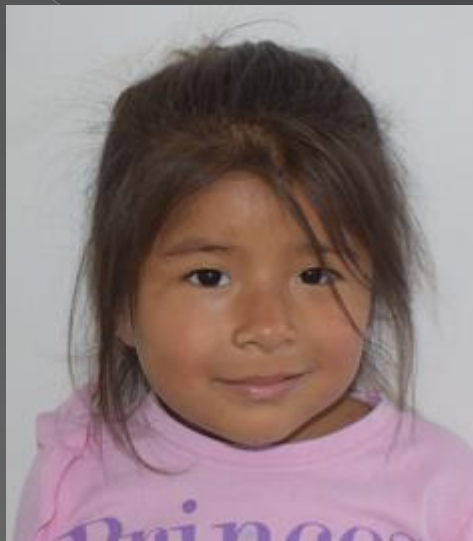
Nombre F.A..P
Alta del paciente
Fecha 09/03/2019



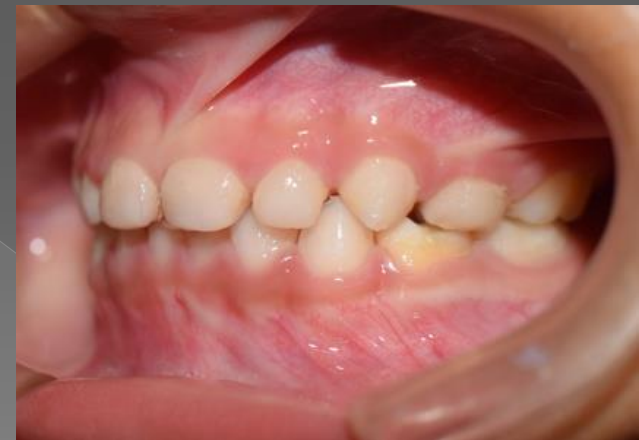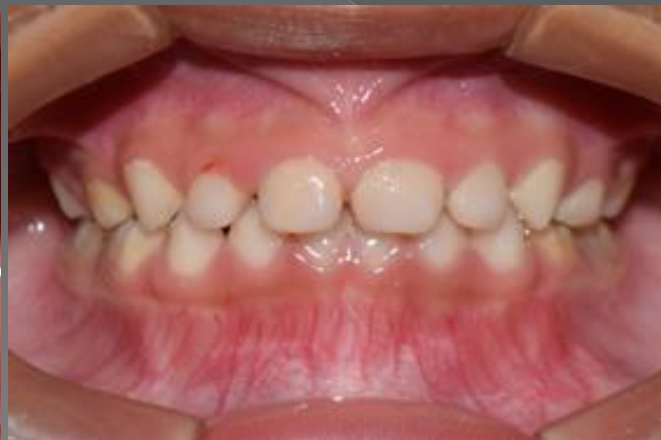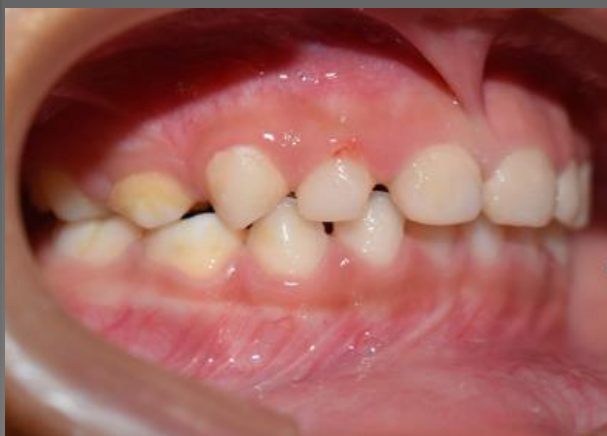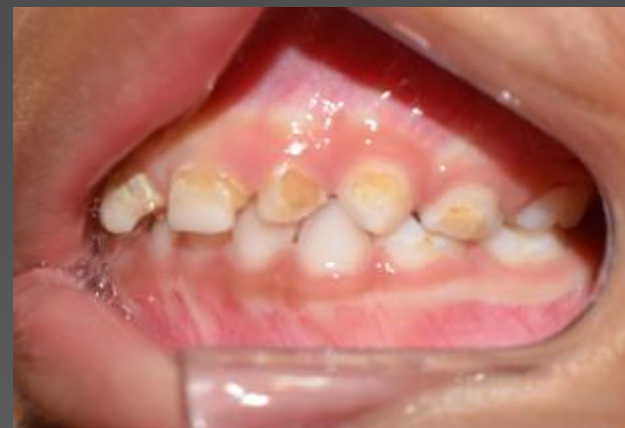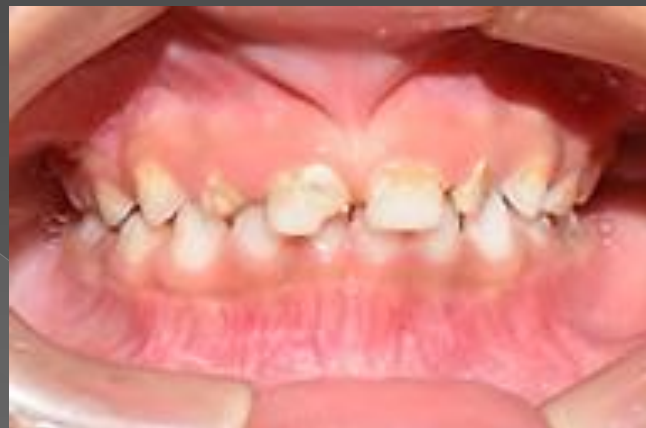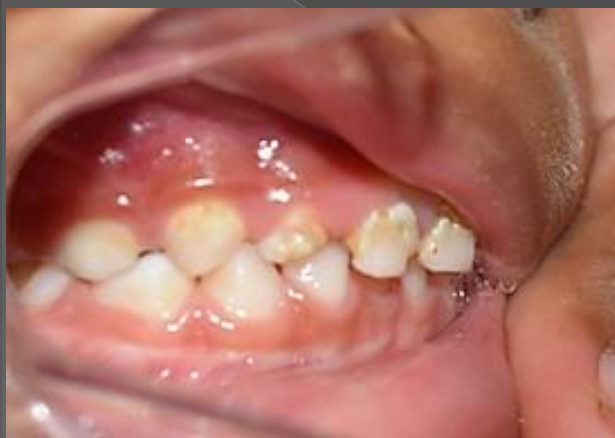REGISTROS DE COMPARACIÓN

Fecha 10/02/2019



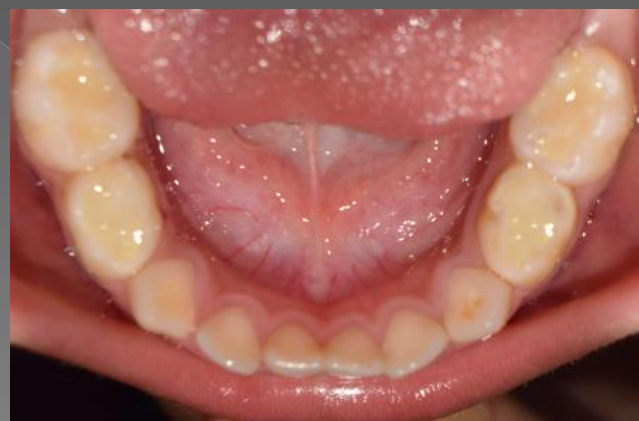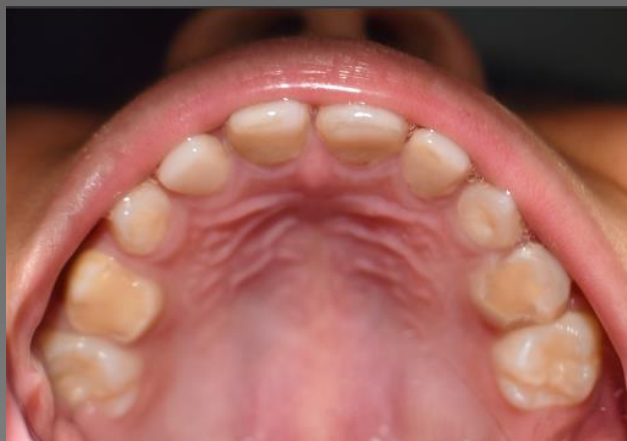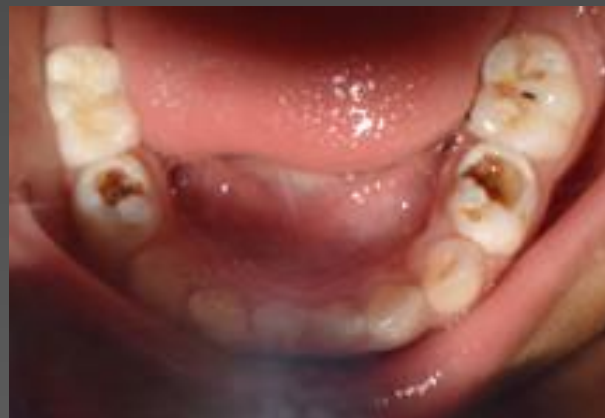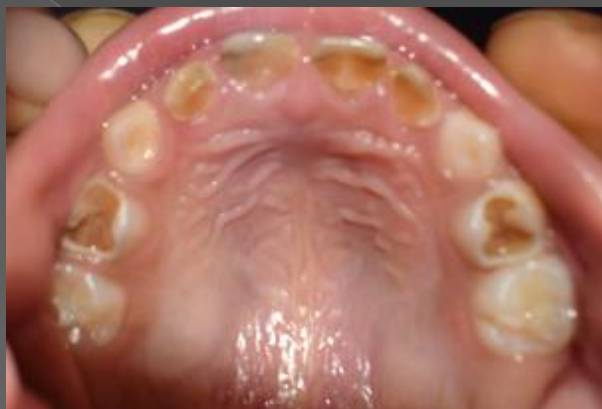Fecha 09/03/2019

Fecha 10/02/2019



Fecha 09/03/2019

Fecha 10/02/2019



Fecha 09/03/2019